

# ÜCD Güncelleme Serileri

OCAK 2020 • Cilt: 9 • Sayı: 1

## Üst Üriner Sistem Travması : Güncel Yaklaşım

**Sayı Editörü:**

*Dr. T. Murat KOŞAN*

**Yazarlar:**

*Dr. Erman CEYHAN*

*Dr. Canan AKMAN*

*Dr. Ali ER*

*Dr. Eda TOKAT*

*Dr. Ömer Gökhan DOLUOĞLU*

*Dr. Yalçın KIZILKAN*

*Dr. Cüneyt ÖZDEN*


*Dr. Sezgin YENİ*

*Dr. Onur KAYGISIZ*

*Dr. Umut GÖNÜLALAN*

*Dr. Enis KERVANCIOĞLU*

*Dr. Eyüp Burak SANCAK*



Ürolojik  
Cerrahi  
Derneği



**Onursal Editör:**

*Dr. Serdar TEKGÜL*

**Editör:**

*Dr. Rasin ÖZYAVUZ*

**Editör Yardımcıları:**

*Dr. Ahmet CİHAN*

*Dr. M.Berkan DURAN*

**Sayı Editörü :**

*Dr. T. Murat KOŞAN*

**Yayımlayan:**

*Ürolojik Cerrahi Derneği*

**Sorumluluk:**

*Bilimsel içeriğin sorumluluğu yazarlara aittir.*

**Bilimsel Danışma Kurulu**

*Dr. Abdullah GEDİK*

*Dr. Ahmet Adil ESEN*

*Dr. Ahmet ERÖZENCİ*

*Dr. Ahmet METİN*

*Dr. Ahmet ŞAHİN*

*Dr. Ali ERGEN*

*Dr. Ali GÖKALP*

*Dr. Ali GÜNEŞ*

*Dr. Ali TEKİN*

*Dr. Aydın MUNGAN*

*Dr. Ayhan KARABULUT*

*Dr. Bedrettin SEÇKİN*

*Dr. Cavit CAN*

*Dr. Ceyhun ÖZYURT*

*Dr. Cenk Yücel BİLEN*

*Dr. Cüneyt ÖZKÜRKÇÜGİL*

*Dr. Çağ ÇAL*

*Dr. Erim ERDEM*

*Dr. Feridun ŞENGÖR*

*Dr. Ferruh ZORLU*

*Dr. Hakan GEMALMAZ*

*Dr. Hakan ÖZKARDEŞ*

*Dr. Haluk ÖZEN*

*Dr. Hamit ERSOY*

*Dr. Hayrettin ŞAHİN*

*Dr. İbrahim CÜREKLİBATUR*

*Dr. Kaan AYDOS*

*Dr. Kadir Emre AKKUŞ*

*Dr. Kamil ÇAM*

*Dr. Levent EMİR*

*Dr. Levent TÜRKERİ*

*Dr. M. Bülent ALICI*

*Dr. M.Zafer SINIK*

*Dr. Mehmet Bülent ÇETİNEL*

*Dr. Mesut GÜRDAL*

*Dr. Nihat SATAR*

*Dr. Oktay DEMİRKESEN*

*Dr. Önder KAYIGİL*

*Dr. Reşit TOKUÇ*

*Dr. Rüknettın ASLAN*

*Dr. Şaban SARIKAYA*

*Dr. Serdar TEKGÜL*

*Dr. Sinan Sözen*

*Dr. Sümer BALTACI*

*Dr. Tahir TURAN*

*Dr. Tarık ESEN*

*Dr. Tufan TARCAN*

*Dr. Turgut ALKİBAY*

*Dr. Uğur ALTUĞ*

*Dr. Uğur KUYUMCUOĞLU*

*Dr. Üstünol KARAOĞLAN*

*Dr. Zühtü TANSUĞ*

*Dr. Veli YALÇIN*

*Dr. Yaşar BEDÜK*

*Dr. Zafer AYBEK*

## Sayı Editöründen

Değerli araştırmacılar ve Üroloji camiasının kıymetli üyeleri, Güncelleme Serileri, birçok bilimsel araştırma ve dökümantasyona katkıları olan Ürolojik Cerrahi Derneği'nin, hepimiz için yeri doldurulamaz bir çalışması olmaya devam etmektedir. Özellikle genç meslektaşlarımız için bir araya getirilmiş güncel bilgiler, belli bir konuyu neredeyse her yönüyle ele almak ve tüm ürologlar için bilgilerini tazelemek adına faydalı olduğunu düşündüğüm bu çalışmada görev almak benim için de bir gurur olmuştur.

Üst üriner sistem travmaları üroloji pratiğinin en önemli parçalarından biridir. Özellikle endoürolojik girişimlerin giderek arttığı dönemimizde, iyatrojenik travmalar ve bunların yönetimi hepimizin bilmesi ve önem vermesi gereken bir konu olmaya devam etmektedir. Elbette künt ve penetran tüm ürolojik travma çeşitleri, hem acil girişimler hem de konservatif yaklaşımların zamanlaması, seçimi konularında özellikle genç meslektaşlarımızın donanımlı olması gereken konulardandır. Güncelleme Serilerinin bu sayısının bu doğrultuda tasarlanması ve olabildiğince ilgili her konuya yer ayrılması planlanmıştır. Radyolog ve Acil Tıp hekimlerinden de destek alınması ile görüş açısının genişletilmesine çalışılmıştır.

İlgilenen her hekime ve tüm ürologlara faydalı olmasını dilediğim bu sayıda, görev almamı sağlayan, Ürolojik Cerrahi Derneği'nin tüm yönetimi ve Dergi Editörler grubuna, bilgilerini bizimle paylaşarak katkısını esirgemeyen tüm yazarlara teşekkürlerimi ve saygılarımı sunuyorum.

**Dr. T. Murat KOŞAN**



## İçindekiler

Böbrek Travmalarında Etyoloji, Sınıflama ve Patofizyoloji.....	7
Böbrek Travmalarında Tanı Yöntemleri .....	9
Böbreğin İatrojenik Travmaları .....	13
Böbrek Travmalarında Takip ve Tedavi Protokolleri.....	15
Çocuklarda Renal Travmaya Yaklaşım .....	21
Üreter Travmalarında Etyoloji, Patofizyoloji ve Sınıflama .....	23
İatrojenik Üreter Travmalarında Sınıflama ve Tanı .....	27
İatrojenik Üreter Travmalarında Tedavi Yaklaşımları .....	31
Sorular .....	36



# BÖBREK TRAVMALARINDA ETYOLOJİ, SINIFLAMA VE PATOFİZYOLOJİ

Dr. Erman CEYHAN

## Böbrek Travmalarında Etiyoloji

Böbrek travmaları, tüm travma hastalarının yaklaşık %2'sinde izlenir ve sıklıkla genç erkeklerde görülmektedir<sup>(1-3)</sup>. Böbrek retroperitoneal bölgedeki konumu, gerota fasyasının sağladığı yağlı destek doku ve kostalar ile olan komşuluğu sebebiyle diğer abdominal organlara göre travmadan daha az oranda etkilenmektedir. Böbrek travmaları %80–95 oranında diğer organ yaralanmaları ile birlikte görülür<sup>(3)</sup>. Genito-üriner travmalarda en sık yaralanan organ böbrektir<sup>(4)</sup>. Böbrek travmaları sıklıkla trafik kazası, yüksekten düşme, ateşli silah yaralanması ve bıçaklanma gibi dış nedenlerle meydana gelir. İyatrojenik yaralanmalar çok nadir görülür.

Böbrek travmaları künt ve penetran olarak iki ana grupta incelenir. Künt böbrek travmaları (%71-95) daha sık görülmekle birlikte bireysel şiddetin fazla olduğu bazı ülkelerde penetran travmalar daha fazla rapor edilmektedir<sup>(2,3)</sup>. Künt böbrek travmalarının etyolojisinde %63 motorlu araç yaralanmaları, %43 yüksekten düşmeler, %11 spor yaralanmaları ve %4 araç dışı trafik kazaları yer almaktadır<sup>(1)</sup>. Penetran travmalarda ise ateşli silah yaralanmaları (%65) en sık etyolojik faktördür, ikinci sıklıkta bıçaklanmalar (%35) gelmektedir. Böbrek travmalarının büyük çoğunluğu düşük derecelidir ve konservatif takibe uygundur.

## Böbrek Travmalarında Sınıflama

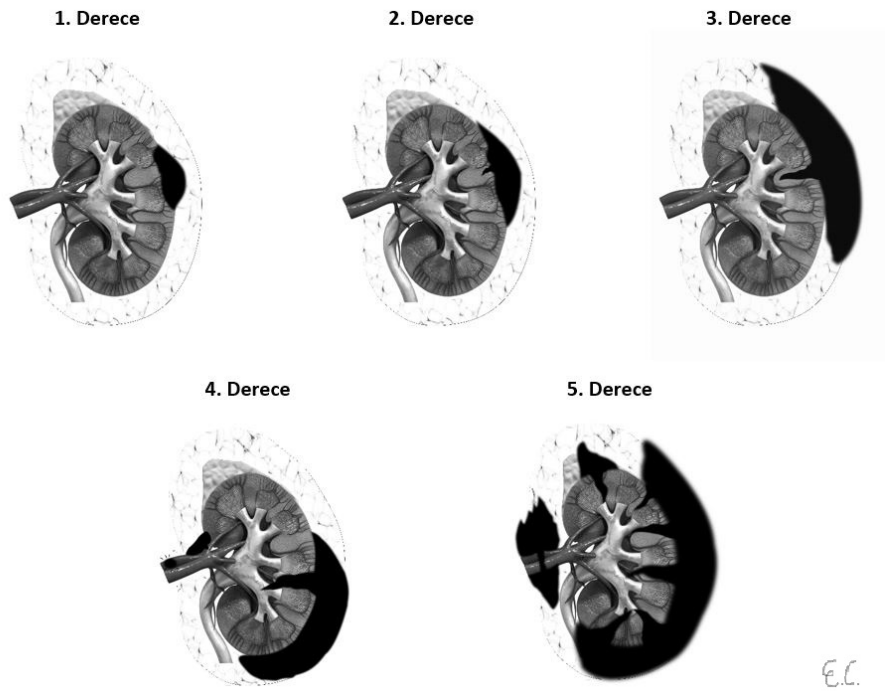
Böbrek travmalarının derecelendirilmesinde Amerikan Travma Cerrahisi Topluluğu (AAST) organ hasarı skalası kullanılmaktadır (Tablo 1, Figür 1)<sup>(5)</sup>. AAST sınıflandırması travma ilişkili morbiditeyi ve cerrahi ihtiyacını predikte edebilen, birçok araştırmacı tarafından valide edilmiş bir sınıflamadır<sup>(3)</sup>.

Tablo 1: AAST böbrek hasarı dereceleme skalası.

Derece	Tanım
1	Kontüzyon ya da genişlemeyen subkapsüler hematoma Laserasyon yok
2	Genişlemeyen perirenal hematoma Kortikal laserasyon < 1 cm derinlikte, üriner ekstravazasyon yok
3	Kortikal laserasyon > 1 cm derinlikte, üriner ekstravazasyon yok
4	Laserasyon: Kortikomedüller bileşkedeki toplayıcı sisteme ulaşan <i>ya da</i> Vasküler yaralanma: İçinde hematoma olan segmental renal arter/ven hasarı, <i>ya da</i> parsiyel damar laserasyonu <i>ya da</i> damar trombozu
5	Parankimal: Parçalanmış böbrek <i>ya da</i> Vasküler: Renal pedikül hasarı <i>ya da</i> kopması (avülsiyon)

\*Bilateral travmalarda üçüncü dereceye kadar travma derecesi bir derece arttırılır.

Figür 1: AAST böbrek hasarı dereceleme örneği.



## Böbrek Travmalarında Patofizyoloji

Böbrek travmaları künt, penetran veya perforan şekilde meydana gelebilir. Vücudun maruz kaldığı enerjiye göre travma derecesi değişiklik gösterir. Ateşli silah yaralanması olan hastaların travma dereceleri künt travması olan hastalara göre daha yüksek derecelidir<sup>(6)</sup>. Ateşli silah yaralanmalarında bıçaklanma gibi diğer penetran yaralanmalara göre tedaviyi komplike hale getirebilen komşu organ yaralanması riski daha fazladır. Yüksek

hızlı travmalar kaviteye sebep olmaları sebebiyle daha majör travmalara sebep olurlar. Patlayıcı ilişkili yaralanmalarda künt ve penetran travma birlikte görülebilir. Flank bölgede meydana gelen hematoma, abrazyon, ekimoz ve muayene sırasındaki hassasiyet böbrek travmasını düşündürmelidir. Ciltteki bıçak yarası ve kurşun giriş-çıkış deliklerinin yeri, muhtemel böbrek travması için ipucu verebilir. Aynı taraf kosta kırığı, renal travma olasılığını üç kat arttırmaktadır<sup>(7)</sup>. Travma öyküsü ile bir-



likte hematüri varsa böbrek travmasından şüphelenilmelidir. Hematüri mikroskopik veya makroskopik olabilir, fakat hematüri böbrek travmasının şiddeti ile her zaman korelasyon göstermemektedir<sup>(8,9)</sup>.

Künt böbrek travmaları yüksekten düşme, trafik kazası, tekme gibi vücudun geniş yüzeyle darbelere maruz kaldığı durumlarda meydana gelir. Künt travmalarda cilt bütünlüğü genellikle korunmuştur. Künt böbrek travmaları sonucunda sıklıkla kendini sınırlayan yaralanmalar görülür<sup>(4)</sup>. Tüm künt travmaların %10-15'inde renal laserasyon ve renovasküler hasar izlenir. Ani yavaşlamaya bağlı yaralanmalarda, ani ve yüksek hızlı enerji maruziyetine bağlı olarak böbrek hematomundan ciddi renovasküler travmaya kadar çeşitli derecelerde yaralanmalar görülebilir<sup>(2)</sup>. Yüksek enerjili travmanın böbreğe iletilmesi ile pedikül avülsiyonu, renal ven yaralanmaları ve renal arter trombozu görülebilir<sup>(4)</sup>.

Penetran böbrek travmaları ise sıklıkla ateşli silah yaralanmaları ve bıçaklanma gibi saldırılar sonucunda ortaya çıkar. Penetran travmalarda sivri cisimler cilt bütünlüğünü bozarak vücut içine doğru yer değiştirir. Vücudu delip geçerek oluşan penetran yaralanmalar perfore eden travma olarak adlandırılır<sup>(10)</sup>. Perfore eden travmaya en iyi örnek vücudu delip geçen kurşun yaralanmalarıdır. Bu tip yaralanmalarda giriş deliği ve genellikle giriş deliğinden daha büyük olan bir çıkış deliği mevcuttur. Giriş ve çıkış deliğinin açısı yaralanan organlar hakkında fikir verebilir. Penetran travmalarda yaralanma, sıklıkla giriş hattındaki doku ve organlar ile sınırlıdır. Penetran travmalar meydana geliş hızlarına göre üç grupta sınıflanırlar; düşük hızlı yaralanmalar (örn: bıçaklanma), orta hızlı yaralanmalar (örn: el tabancası kurşunu 200-300 m/sn) ve yüksek hızlı yaralanmalar (örn: tüfek kurşunu, patlayıcılar 800-1000 m/sn)<sup>(3)</sup>.

Penetran böbrek travmaları künt travmalara göre daha sık cerrahi gerektirmektedir. Penetran travma sebebiyle retroperitoneal bölge bütünlüğü bozulduğu için böbrekte meydana gelen hasar kendini sınırlamayıp. Penetran travma sırasında böbrek parankimi ve damar yaralanmasına

bağlı olarak şiddetli kanama ve nefrektomi gerektiren ciddi komplikasyonlar gelişebilmektedir<sup>(4)</sup>. Böbreğin yaralandığı bıçaklanma vakaları sıklıkla flank bölgede görülmektedir ve genellikle tek organ hasarı ile sonuçlanmaktadır. Ateşli silah yaralanmaları ise sıklıkla diğer organ yaralanmaları ile birlikte görülmektedir. Vücudun ön tarafından gerçekleşen travmalarda renal pedikülün yaralanma riski daha fazladır<sup>(11)</sup>. Anterior aksiller çizginin arkasında kalan yaralanmalarda ise travma renal parankim ile sınırlı kalabilir.

### Kaynaklar

1. Voelzke BB, Leddy L. The epidemiology of renal trauma. *Translational andrology and urology*. 2014;3(2):143.
2. Petrone P, Perez-Calvo J, Brathwaite CE, Islam S, D'Andrea KJ. Traumatic kidney injuries: a systematic review and meta-analysis. *International Journal of Surgery*. 2020;74:13-21.
3. Erlich T, Kitrey ND. Renal trauma: the current best practice. *Therapeutic advances in urology*. 2018;10(10):295-303.
4. Santucci R, Wessells H, Bartsch G, Descotes J, Heyns C, McAninch J, et al. Evaluation and management of renal injuries: consensus statement of the renal trauma subcommittee. *BJU international*. 2004;93(7):937-54.
5. Moore E, Shackford S, Pachter H, McAninch J, Browner B, Champion H, et al. Organ injury scaling: spleen, liver, and kidney. *The Journal of trauma*. 1989;29(12):1664-6.
6. Shariat SF, Roehrborn CG, Karakiewicz PI, Dhami G, Stage KH. Evidence-based validation of the predictive value of the American Association for the Surgery of Trauma kidney injury scale. *Journal of Trauma and Acute Care Surgery*. 2007;62(4):933-9.
7. McDougal WS, Wein AJ, Kavoussi LR, Partin AW, Peters CA. *Campbell-Walsh Urology 11th Edition Review E-Book: Elsevier Health Sciences*; 2015.
8. Coccolini F, Moore EE, Kluger Y, Biffi W, Leppaniemi A, Matsumura Y, et al. Kidney and uro-trauma: WSES-AAST guidelines. *World Journal of Emergency Surgery*. 2019;14(1):54.
9. Eastham JA, Wilson TG, Larsen DW, Ahlering TE. Angiographic embolization of renal stab wounds. *The Journal of urology*. 1992;148(2 Part 1):268-70.
10. Blank-Reid C. A historical review of penetrating abdominal trauma. *Critical Care Nursing Clinics*. 2006;18(3):387-401.
11. Bernath AS, Schutte H, Fernandez RR, Addonizio JC. Stab wounds of the kidney: conservative management in flank penetration. *The Journal of urology*. 1983;129(3):468-70.



## BÖBREK TRAVMALARINDA TANI YÖNTEMLERİ

Dr. Canan AKMAN ve Dr. Ali ER

Genitoüriner sistem yaralanmaları batin travmalarının yaklaşık %10'unda bulunmakta olup böbrek en sık yaralanan genitoüriner organdır<sup>(1)</sup>. Böbrek travmalarının %65'ini künt, %35'ini penetran yaralanmalar oluşturmaktadır. Künt yaralanmalarda neden %63 motorlu taşıt, %14 düşme, %11 spor yaralanması, %4 yaya yaralanması iken, %6 gibi bir oranda diğer mekanizmalar ile oluşmaktadır<sup>(2)</sup>.

Travma hastasında olduğu gibi böbrek travma hastasında da ilk acil değerlendirme önemlidir. Hava yolu açıklığının sağlanması, kanamanın kontrolü ve şok resüsitasyonu ilk acil değerlendirmede yer almaktadır. Çoğu böbrek travma olgusunda eş zamanlı olarak hastanın stabilizasyonu ve fizik muayenesi de beraber yapılmaktadır. Böbrek yaralanmasında şüphelenme; yaralanma mekanizması (hızlı bir yavaşlama, düşme, yüksek hızlı bir motorlu taşıt kazası), hemodinamik instabilite ve hematürinin eşlik etmesi ile artmaktadır. Ayrıntılı öykü ve fizik muayene, önceden var olan böbreğe ait patolojilerin bilinmesi önem taşımaktadır<sup>(3)</sup>. Fizik muayene ve vital bulgular ilk değerlendirmenin temelini oluşturmakla birlikte, flank ve abdomen bölgesinde ağrı, hassasiyet, morarma ve hematüri böbrek travması açısından değer taşımaktadır<sup>(4)</sup>. İdrar tetkiki, hematokrit değeri, başlangıç kreatinin seviyesi böbrek travma değerlendirilmesinde değerli testlerdir. Ancak akut durumda böbrek yaralanmasının varlığı ve derecesi hakkında çok yararlı değildir. Bu nedenle böbrek hasarını derecelendirmek, önceden var olan böbrek patolojisini belirlemek, kontralateral böbreğin varlığını göstermek ve diğer organ yaralanmalarını tanımlamak amacı ile görüntüleme yöntemleri tercih edilmektedir<sup>(5)</sup>. Böbrek travması olgularında radyolojik görüntüleme kararları klinik bulgulara

ve travma mekanizmasına göre şekillenmektedir<sup>(6)</sup>. Travma sonrası oluşan hasarların birçoğu herhangi bir girişim yapılmadan düzeldiği için radyasyon maruziyeti, kullanılacak kontrast maddenin olası yan etkileri ve maliyetler nedeniyle radyolojik görüntüleme uygulanacak hasta grubunda seçici olmak gerekmektedir<sup>(6,7)</sup>. Böbrek travmalı hastalarda; makroskopik hematüri olması, mikroskopik hematüri ile birlikte hipotansiyon olması, hız kaybı ile sonuçlanan travma olması (üreteropelvik bileşke avülsiyonu, ureter hasarı ya da vasküler pedikül hasarını ekarte etmek için), delici yaralanmalar ve eşlik eden diğer majör organ yaralanmalarının olması durumunda hem tanısallık hem de evreleme için görüntüleme yapılmalıdır. Bununla birlikte pedikül yaralanmaları, renal arter trombozu ve üreteropelvik bileşkede oluşan yaralanmalar gibi durumlarda hematüri olmadan da önemli böbrek hasarı olabileceği akılda tutulmalıdır. Ayrıca doğrudan kontüzyon ve yumuşak doku hematomu, alt kosta kırıklarında da görüntüleme endikasyonu mevcuttur<sup>(4,5,8)</sup>. Görüntüleme yöntemleri;

### Intravenöz Pyelografi (İVP)

Standart intravenöz pyelografinin böbrek travmasının değerlendirilmesinde kullanımını kısıtlı olup alternatif görüntüleme metodlarının bulunmadığı durumlarda kullanılmaktadır. İVP böbrek travmasında kullanıldığı zaman böbreklerin varlığını ortaya koymalı, böbrek parankimini göstermeli ve toplayıcı sistemi değerlendirmeye olanak sağlamalıdır. İVP ile böbreklerde fonksiyon olmaması, kontrast ekstrasvasyonu, kontur deformitesi olması ciddi böbrek hasarını düşündürmekte olup ileri görüntüleme yöntemlerinin gerekliliği ortaya çıkar. Fonksiyon olmaması yaygın travma veya pedikül hasarı (vasküler kopma ya da tromboz) durumlarında olmaktadır. Kontrast madde ekstrasvasyonu ise kapsül, parankim ya da toplayıcı sistemi içeren ciddi düzeyde travmayı düşündürmektedir. Fonksiyonda gecikme, inkomplet dolum, kalikslerde distorsiyon gibi bulgular varsa anlamlılığı daha düşük olsa da travmayı düşündürülebilir<sup>(9,10)</sup>.

Tek çekimlik intraoperatif İVP, acil laparotomi esnasında 2 ml/kg kontrast maddenin bolus intravenöz enjeksiyonundan 10 dakika sonra skopi ile tek poz elde olunan bir tetkiktir. Yararlılığı hakkında tam olarak görüş birliği olmasa da ani operasyon kararı alınan ve Bilgisayarlı Tomografi (BT) yapılamayan hastalarda hasarlı böbrek hakkında bilgi almak amaçlı kullanılabilir. Ayrıca diğer böbreğin fonksiyonu hakkında da bilgi verir<sup>(11)</sup>.

### Retrograd Pyelografi

Retrograd piyelografi, üreteropelvik bileşke yaralanmasından şüphelenildiğinde ureter ve renal pelvis bütünlüğünün değerlendirilmesinde kullanılabilir. Böbrek parankim yaralanmalarının değerlendirilmesinde yararlı değildir<sup>(4)</sup>.

### Ultrasonografi (USG) ve Renkli Doppler Ultrasonografi (RDUS)

USG kolay ulaşılabilmesi, invaziv olmayışı, radyasyon olmaması, kontrast madde kullanımı gerekmemesi gibi avantajları bulunması nedeniyle travma hastalarında ilk ve en sık kullanılan görüntüleme yöntemidir. Ancak kullanıcı bağımlı olması dezavantajdır<sup>(12,13)</sup>. Böbrek travması olan hastalarda böbrekteki laserasyonların belirlenmesinde faydalı olmasına rağmen laserasyonların derinlik ve yaygınlığı hakkında yetersiz kalmaktadır. Ayrıca üriner kaçağı belirlemede yetersiz olması, retroperitenoal kanamaları göstermede sınırlı olması, vasküler yaralanmalar hakkında yeterince bilgi sağlayamaması ve böbrek fonksiyonları hakkında bilgi vermemesi de tanı ve sınıflamadaki rolünü tartışmaya açık hale getirmektedir. Bu nedenle travma hastalarında USG ile ilk değerlendirme sonucu hangi hastaların ileri radyolojik incelemeye gereksinim duyabileceğinin kararının verilmesinde faydalı olmaktadır. Kolay tekrarlanabilirliği nedeniyle hemodinamik olarak stabil hastalarda ve yoğun bakım ünitesindeki hastalarda ürinoma, retroperitoneal hematoma, parankim lezyonlarının rutin takibinde kullanılmaktadır<sup>(14,15)</sup>. Yaygın kullanımı olmasa da tanı metodlarından birisi olan kontrastlı ultrasonografi böbrek travmalarında

doğruluğu artırabilir. Ancak günümüzde uygun bir alternatif olarak görünmemekte olup gelecekte, özellikle pediatrik popülasyonda radyasyon maruziyetini azaltmak için takip değerlendirmesinde alternatif olabilir <sup>(16)</sup>. RDUS ise travma hastalarında çok kullanılsa da travma sonrası gelişen psödoanevrizma ve arteriovenöz fistülü göstermede faydalıdır <sup>(10,15)</sup>.

### **Bilgisayarlı Tomografi (BT)**

Bilgisayarlı Tomografi ile böbreğin parankimal yaralanmaları, vasküler yapılarındaki yaralanmalar ve toplayıcı sistemine ait yaralanmalar hassas bir şekilde saptanabilmektedir. Tetkik uygun şekilde yapılırsa parankim yırtıklarının derinlik ve lokalizasyonunu tam olarak gösterebilmekte, varsa hematoma ve idrar ekstrevasyonunu net biçimde ortaya koyabilmektedir. Böbrek hasarından şüphelenilen hemodinamik stabil hastalar, ilişkili yaralanma değerlendirmesinin bir parçası olarak arteriyel faz (15-25 sn) ve portal venöz fazdan (70-80 sn) oluşan abdomen BT tetkiki ile değerlendirilir. Arteriyel fazda arteriyel hasarı tespit etmede, portal venöz fazda ise parankim, toplayıcı yapılar ve venöz yapılar değerlendirilmektedir. Üriner ekstrevasyonun değerlendirilmesi için de 5. dakikada geç fazın (boşaltım fazı) alınması faydalı olmaktadır <sup>(17,18)</sup>.

Kontrastlı BT inceleme, kontrast madde nedenli nefropatiye ikincil böbrek hasarı için potansiyel bir risk faktörüdür. Önceden var olan böbrek fonksiyon bozukluğu, hipovolemi ve rabdomyoliz gibi travmatik faktörlerden kaynaklanan akut böbrek hasarı, yaşlı travma hastalarında mevcut olan böbrek yetmezliği risk faktörleridir. Travmalı hastalarda kontrast ile indüklenen nefropati insidansı düşük olmakla birlikte bu konu gözardı edilmemeli, zaman kısıtlaması olmayan travma hastalarında böbrek fonksiyonları önceden değerlendirilmelidir <sup>(19)</sup>. Günümüzde teknolojinin gelişmesine paralel olarak daha kısa sürede ve daha ince kesit aralıkları ile elde edilen görüntüler sayesinde ayrıntılı multiplanar reformat görüntüler ve üç boyutlu görüntüler bilgisayar programları yardımıyla elde edilebilmektedir. Bu sayede parankimal,

toplayıcı sistem ve vasküler yapılara ait karmaşık hasarlanmaların daha kapsamlı değerlendirilmesi mümkün olmakta ve yaralanma sınıflandırmasında faydalı olmaktadır <sup>(17)</sup>. Bu nedenlerle BT günümüzde böbrek travması olan hastalarda hem böbreğin hem de eşlikçi organ hasarının saptanabilmesi nedeniyle diğer görüntüleme yöntemlerinden daha duyarlıdır ve ilk tercih edilen yöntem konumundadır.

### **Manyetik Rezonans Görüntüleme (MRG)**

Manyetik Rezonans Görüntüleme travma hastalarının birçoğunda ilk kullanılan görüntüleme yöntemi değildir. Perirenal hematoma, renal fragmanları ve eşlik eden renal anomalileri göstermede etkin olsa da ilk değerlendirmede üriner ekstrevasyonu saptamada yetersiz kalabilmesi, görüntüleme zamanının uzunluğu, maliyet yüksekliği ve hasta uyumsuzluğu kaynaklı optimal görüntü kalitesinin elde edilememesi nedenleriyle böbrek travmalı hastalarda görüntüleme ilk seçenek olarak kullanılmamaktadır <sup>(20)</sup>. BT'nin olmadığı merkezlerde, BT kontrast madde alerjisi olan hastalarda, BT ile ayırıcı tanısı yapılamayan hastalarda, gebe hastalarda endikedir. Kanamayı göstermek için yağ baskılı sekanslar, vaskülariteyi göstermek için dinamik kontrastlı seriler kullanılmaktadır <sup>(4,20,21)</sup>.

### **Anjiyografi**

Vasküler pedikül yaralanmalarının ve kontrast madde ekstrevasyonlarının hızlı ve doğru olarak saptanmasının mümkün olduğu çok dedektörlü BT'nin kullanılmaya başlanmasından sonra şüpheli vasküler yaralanmaların başlangıç tanısında anjiyografinin kullanılması oldukça azalmıştır <sup>(8)</sup>. Anjiyografi, pedikül hasarının değerlendirilmesinde (renal damarların total kopması, renal arter trombozu, majör vasküler spazm yapan ciddi kontüzyon) BT'deki bulgular açık olmadığında ve radyolojik hemoraji kontrolü gerektiren hastalarda endikedir. İnvaziv ve zaman alıcı olması nedeniyle böbrek hasarlarının evrelenmesinde BT'den daha az kullanılmaktadır. Ancak anjiyografi giderek

terapötik uygulamalarda kullanılmaktadır. Transkateter embolizasyonlu anjiyografi, posttravmatik psödoanevrizma veya arteriovenöz fistülün sonucu olan aktif kanama kontrolü için cerrahiye alternatif bir tedavi yöntemi haline gelmiştir <sup>(4,8,10)</sup>.

### **Radyonüklid böbrek sintigrafisi**

İyotlu kontrast madde için kontrendikasyonu olan hastalarda işlevsel bir böbreğin varlığının değerlendirilmesinde ya da renovasküler travma onarımının takibinde kullanılabilir <sup>(4)</sup>.

### **Kaynaklar**

1. Morey AF, Brandes S, Dugi DD 3rd, Armstrong JH, Breyer BN, Broghammer JA, et al. Urotrauma: AUA guideline. J Urol. Elsevier; 2014;192:327-35.
2. Voelzke BB, Leddy L. Theepidemiology of renaltrauma. TranslAndrolUrol. AME Publishing; 2014;3(2):143-9.
3. Sacco WJ, Copes WS, Bain LW Jr, MacKenzie EJ, Frey CF, Hoyt DB, et al. Effect of preinjury-illness on traumapatientsurvivaloutcome. J Trauma. WoltersKluwer; 1993;35(4):538-42.
4. Kawashima A, Sandler CM, Corl FM, West OC, Tamm EP, Fishman EK, et al. Imaging of renaltrauma: a comprehensivereview. RadioGraphics. RSNA; 2001;21(3):557-74.
5. Mingoli A, La TorreM, Migliori E, et al. Operativeandnonoperativemanagementforrenaltraumacomparison of outcomes. Asystemicreviewand meta-analysis. TherClin Risk Manag 2017;13:1127.
6. Santucci RA, Bartley JM. Urologictraumaguidelines: s 21st centuryupdate. NatRevUrol. Springer; 2010;7:510-19.
7. Chandhoke PS, McAninch JW. Detection-and-significance of microscopic hematuria in patientswithbluntrenaltrauma. J Urol. WoltersKluwer; 1988;140(1):16-18.
8. Alonso RC, Nacenta SB, Martinez PD, Guerrero AS, Fuentes CG. CT findings of bluntandpenetratingrenaltrauma. RadioGraphics. RSNA; 2009;21:2033-53.
9. Santucci RA, Wessells H, Bartsch G, Descotes J, Heyns CF, McAninch JW, et al. Evaluation andmanagement of renalinjuries: consensusstatement of therenaltraumasubcommittee. BJU Int. Wiley; 2004;93(7):937-54.
10. Lee YJ, Oh SN, Rha SE, Byun JY. Renal-trauma. RadiolClin North Am. Elsevier; 2007;45(3):581-92.
11. Morey AF, McAninch JW, Tiller BK, Duckett CP, Carroll PR. Singleshotintraoperativeexcretoryurographyfort he immediatevalu-

- ation of renal trauma. *J Urol*. WoltersKluwer; 1999;161(4):1088-92.
12. Smith JK, Kenney PJ. Imaging of renal trauma. *Radiol Clin North Am*. Elsevier; 2003;41(5):1019-35.
  13. Körner M, Krötz MM, Degenhart C, Pfeifer KJ, Reiser MF, Linsenmaier U. Current role of emergency US in patients with major trauma. *RadioGraphics*. RSNA; 2008;28(1):225-42.
  14. Sato M, Yoshii H. Reevaluation of ultrasonography for solid-organ injury in blunt abdominal trauma. *J Ultrasound Med*. Wiley; 2004;23(12):1583-96.
  15. Gaitini D, Razi NB, Ghersin E, Ofer A, Soudack M. Sonographic evaluation of vascular injuries. *J Ultrasound Med*. Wiley; 2008;27(1):95-107.
  16. Cagini L, Gravante S, Malaspina CM, Ceserana E, Giganti M, Rebonato A, et al. Contrast-enhanced ultrasound (CEUS) in blunt abdominal trauma. *Crit. Ultrasound J*. Springer; 2013;5(Suppl.1):1-9
  17. Baghdanian AH, Baghdanian AA, Armetta A, Babayan RK, LeBedis CA, Soto JA, et al. Utility of MDCT findings in predicting patient management outcomes in renal trauma. *Emerg Radiol*. Springer; 2016;24(3):263-72.
  18. Chien LC, Vakil M, Nguyen J, Chahine A, Archer-Arroyo K, Hanna TN, et al. The American Association for the Surgery of Trauma Organ Injury Scale 2018 update for computed tomography-based grading of renal trauma: a primer for the emergency radiologist. *Emerg Radiol*. Springer; 2019; Sep 5. doi: 10.1007/s10140-019-01721-z.
  19. Pantel H, Stensland KD, Hashim J, Rosenblatt M. Is measurement of renal function necessary for all trauma patients before iodinated contrast administration? *Emerg Radiol*. Springer; 2017;24(5):541-46.
  20. Chong ST, Cherry-Bukowiec JR, Willatt JM, Kielar AZ. Renal trauma: imaging evaluation and implications for clinical management. *Abdom Radiol*. Springer; 2016;41(8):1565-79.
  21. Kokabi N, Shuaib W, Wing M, Harmouche E, Wilson K, Johnson JO, et al. Intra-abdominal solid organ injuries: an enhanced management algorithm. *Can Assoc Radiol J*. Elsevier; 2014;65:301-9.



## BÖBREĞİN İATROJENİK TRAVMALARI

**Dr. Eda TOKAT ve  
Dr. Ömer Gökhan DOLUOĞLU**

Böbrek travmaları tüm travma vakalarının yaklaşık %1-5'inde görülür. Erkek/kadın oranı 3/1'dir<sup>(1)</sup>. Vakaların çoğu genç erkeklerdir ve konservatif tedavi ile takip edilebilirler<sup>(2,3)</sup>. Böbrek yaralanmalarının %80-90'ını trafik kazaları, yüksekte düşme, ağır bir cismin altında kalma ve darp gibi künt yaralanmalar nedeni ile oluşur. %10-20 kadarı ise delici-kesici aletle yaralanma ve kurşunlanma gibi penetran yaralanmalardan oluşur. İatrojenik kelimesinin anlamı, tanı ya da tedavi sırasında ortaya çıkan istenmeyen durumdur. Üst üriner sistemin iatrojenik travmaları, daha çok ureteri ilgilendirmesine rağmen bu konu başlığı altında böbrek iatrojenik travmalarından bahsedeceğiz. Böbreğe uyguladığımız tanı ve tedavi edici girişimlerden sonra ortaya çıkan istenmeyen durumları inceleyeceğiz. Çoğu kaynakta bu konu komplikasyonlar olarak geçmektedir.

Böbreğe uyguladığımız tanı ve cerrahi girişimler sonrasında kanama, en sık görülen istenmeyen durumdur. Psödoanevrizma (PA) ve arteriovenöz (AV) fistül ise nadir görülmesine rağmen, dikkatli bir şekilde tanı konup tedavi edilmez ise ölümcül olabilmektedir. Bir diğer yaralanma ise pelvis rüptürü ve böbrek pediküllerine (damarsal yapılarına) verilen hasardır.

Kanama, özellikle böbreğin perkütan işlemleri (en sık perkütan nefrolitotomi) esnasında görülen en önemli istenmeyen durumdur. Perkütan nefrolitotomi (PNL) sırasında böbreğe aşırı medial giriş, çok sayıda giriş ve anormal anatomiye sahip böbreğe girişler artmış kanama riskini beraberinde getirir. Aynı zamanda taş yükü ve operasyon süresi de kanama riskini belirleyen faktörlerdir. Hasta antikoagülan ya da antiplatelet tedavi alıyorsa kanama yönünden daha dikkatli olmak gerekir. Vakaların çoğunda PNL sırasındaki kan kaybı transfüzyon gerektirmez ve konser-

vatif tedavi ile yönetilebilir. Transfüzyon ihtiyacı %1 ila %10 arasında değişmektedir. 5000 hastanın alındığı çok merkezli bir çalışmada, transfüzyon oranı %5,7 olarak saptanmıştır<sup>(4)</sup>. Eğer işlem sırasında kanama fazla olursa işlem görüntü kalitesi bozulacağı için genellikle sonlandırılır. Kanamaların çoğu venözdür ve nefrostomi tüpü yerleştirilerek kanama kontrol altına alınır. Nefrostomi tüpü yerleştirildikten sonra devam eden inatçı kanamalarda, tüp bir süreliğine klempenerek böbrek içeri-sindeki kanayan odağın tampona edilmesi sağlanır ve kanama durur. Klemplenme sonrasında durmayan inatçı kanamalarda düşük basınçlı 12mm balon içeren Kaye nefrostomi tüpü böbreğe yerleştirilebilir. Balon şişirilir ve uzun bir süre bu kateter nefrostomi traktında bekletilir. Kanayan odağı tampona eder<sup>(5)</sup>. Eğer elimizde bu kateter bulunmuyorsa ve kanama inatçı bir şekilde devam ediyorsa hastaya anjiyografi çektirmek gerekir. Böylece kanamanın nedeni olabilecek AV fistül ve PA saptanabilir. AV fistül ve PA nadir görülen komplikasyonlardır. Bu lezyonlar sıklıkla travma, böbrek biyopsisi, böbrek transplantasyonu ya da perkütan nefrostomi sonrasında görülürken nadiren de parsiyel nefrektomi sonrasında da gelişebilir. Parsiyel nefrektomi sonrasında görülme oranı %1'den azdır<sup>(6)</sup>. Kesin etyolojileri halen bilinmemektedir. Enine kesilen ya da delinen küçük arter dalının hematoma içeren kavite içerisine boşaldığı düşünülmektedir<sup>(7)</sup>. AVF ve PA geçici olarak resolve olabilir ve pıhtı oluşumu kanamayı geçici bir süre durdurabilir. Fakat pıhtı postoperatif periyotta degrade olduğunda kan ekstrasvasküler doku, dış membran ya da media ile çevrelenmiş ekstrasvasküler ortama tekrar çıkabilir. Bu durumda psödoanevrizma oluşur. Gerçek bir anevrizma değildir ve anjiyografide kanayan damarsal yapıdan hemen sonra böbrek ya da diğer dokular tarafından sınırlanan kan ile dolu kavite, anevrizma görüntüsü verir. Toplayıcı sistem ile ilişkisi olduğunda hematüriye neden olur. Böbrek etrafına çıkarsa perirenal hematoma ile sonuçlanabilir. Bazı vakalarda hematoma ven duvarını erode eder ve venöz dolaşıma

açılabilir. Ayrıca yaralanan arter ve ven çok yakın seyrediyorsa aralarında bir fistül gelişebilir ve AV fistül oluşabilir.

Genellikle AV fistül ve PA travma sonrası ortalama 14 gün içinde ortaya çıkmaktadır<sup>(7,8)</sup>. Nadiren 4 ay sonra da ortaya çıkabilmektedir<sup>(8)</sup>. Bu lezyonlar erken dönemde ortaya çıktığı zaman tanı koymak, hematüri sayesinde nispeten kolay olabilir. Ancak operasyon üzerinden 4 ay ve daha uzun bir süre geçtiği zaman tanı koymak daha zor olabilir. Bu nedenle yukarıda bahsedilen cerrahi prosedürlerin uygulanmış olduğu hastaları ve tanı girişimi yapılan hastaları uzun süreli olarak takip etmek, beklenmeyen fetal hemorajilerin tanınması açısından hayati olabilir.

Bu tür iatrojenik yaralanma sonucu gelişebilen AV fistül ve PA'nın en sık klinik belirtisi; idrarda kanamadır. Bu hastalar hematüri nedeni ile hastaneye tekrar başvurlar. Hematürisi olan hastaların da 1/3'ü hemorajik şoktaadır. Diğer klinik semptomlar flank ağrısı, artmış drenaj sıvısı ve oligüridir. Böbreğe yönelik girişimlerden sonra bu semptomlar olduğu zaman çok dikkatli olmalıyız. AV fistül ve PA olasılığını daima göz önünde bulundurmalıyız.

Böbrek cerrahisi sonrası bu semptomlar ile gelen hastadan AV fistül ve PA açısından şüphelendiğimizde ultrasonografi, abdominal tomografi ve renal anjiyografiyi içeren görüntüleme yöntemlerini hasta bazında ivedilikle değerlendirmeliyiz. Ultrasonografi perirenal hematoma tanıyabilir. Renkli Doppler akımlı ultrasonografi arteriyel lezyonları saptayabilir. Fakat bu teknikler AV fistülü ve PA'nın varlığını saptayamayabilir. Kontrastlı enhanced tomografi AV fistül ve PA'nın yerini saptayabilir. Arteriyel fazda kontrast ajanın sınırlı bir şekilde parankim içerisinde toplanmasını görebiliriz<sup>(9,10)</sup>.

AV-fistül ve PA'yı teşhis etmede altın standart yöntem, renal anjiyografidir. Anjiyografi ile lezyonun yeri saptanabildiği gibi selektif embolizasyon ile tedavi de yapılabilmektedir. Renal biyopsi sonrası gelişen AV fistül vakası renal arteriyel embolizasyon ile ilk kez 1973 yılında tedavi edilmiştir<sup>(11)</sup>. Renal arteriyel embolizasyon renal vasküler lezyonların tedavisinde

giderek basit ve etkili bir tedavi yöntemi olmuştur. Süperselektif tekniklerin ortaya çıkması ile renal parankim daha fazla korunarak lezyonlar tedavi edilebilmiştir. Embolizasyon için resorbable materyaller, coiller ve inert partiküller ve sklerozanlar kullanılmaktadır <sup>(12)</sup>. Embolizasyon sonrasında bulantı, kusma, ateş, lökostoza, abdominal ağrı gibi postembolizasyon sendromları açısından dikkatli olunmalıdır. Kateter yerinde hematoma gelişebilir, akut ve kronik dönemde böbrek yetmezliği ve arteriyel hipertansiyon gelişebilir <sup>(12)</sup>. Renal süperselektif arteriyel embolizasyon renal fonksiyonlar ve kreatinin seviyesi üzerinde daha az olumsuz etkiye sahiptir.

Renal pelvis yaralanması sıklıkla intraoperatif olarak görülmektedir. PNL sırasında agresif seri dilatasyonlar ya da kullanılan litotriptörler (sert ultrason litotriptör problemleri ve pnömotik problemleri) pelviste iatrojenik yaralanmaya sebep olabilmektedir. Özellikle medial girişlerde, geniş çaplı dilatör kullanıldığında iatrojenik hasar riski artmaktadır. Perforasyon olduğu zaman ilk önce irrigasyon sıvı akımı yavaşlatılmalıdır. Kullanılan irrigasyon sıvısı normal salin ile değiştirilmelidir ve prosedürün devam edip etmeyeceğine karar verilmelidir. Litotriptör kullanmayı gerektirmeyen, görüntü kalitesi iyi olan tek küçük taşlarda işlem devam ettirilebilir. Çoğu vakada işlem sonlandırılmalıdır. Üreteral stent veya nefrostomi tüpü konularak işlem sonlandırılır ve tedavi için yeterlidir. Üreteral stent veya nefrostomi tüpü çekilmeden önce antegrad nefrostogram çekilerek kaçak olmadığı görülünce kateterler çekilebilir <sup>(13)</sup>.

Özet olarak; böbreğin cerrahi girişimleri sonrasında iatrojenik yaralanma olarak kanama, AV fistül, PA ve toplayıcı sistem perforasyonu gelişebilmektedir. Bu yaralanmaların en yaygın klinik semptomu hematüri ve hemorajik şoktur. Ultrason ve Bilgisayarlı Tomografi teşhiste yardımcı olabilir ancak sınırlı tanı değeri vardır. Teşhis ve tedavide tercih edilen metod renal anjiyografi ve süperselektif arteriyel embolizasyondur. AV fistül ve PA'nın tedavisinde yüksek kür oranlarına sahip güvenli bir yöntemdir. Toplayıcı sistem perforasyonunda

işlemin sonlandırılarak, üreter kateteri ve nefrostomi tüpü konulması çoğu zaman tedavi için yeterlidir.

### Kaynaklar

1. Meng MV, Brandes SB, McAninch JW. Renal trauma: indications and techniques for surgical exploration. *World J Urol* 1999;17:71-7.
2. Sujenthiran A, Elshout PJ, Veskimae E, MacLennan S, Yuan Y, Serafetinidis E et al. Is nonoperative management the best first-line option for high-grade renal trauma? A systematic review. *Eur Urol Focus* 2019;5(2):290-300.
3. Mingoli A, LaTorre M, Migliori E, Cirillo B, Zambon M, Sapienza P et al. Operative and nonoperative management for renal trauma: comparison of outcomes. A systematic review and meta-analysis. *Ther Clin Risk Manag* 2017;13:1127-1138.
4. Yamaguchi A, Skolarikos A, Buchholz NP, Chomon GB, Grasso M, Saba P et al. Operating times and bleeding complications in percutaneous nephrolithotomy: a comparison of tract dilation methods in 5,537 patients in the Clinical Research Office of the Endourological Society Percutaneous Nephrolithotomy Global Study. *J Endourol* 2011;25:933-9.
5. Kaye KW, Clayman RV. Tamponade nephrostomy catheter for percutaneous nephrolithotomy. *Urology* 1986;27:441-5.
6. Chen J, Yang M, Wu P, Li T, Ning X, Peng S et al. Renal arterial pseudoaneurysm and renal arteriovenous fistula following partial nephrectomy. *Urol Int* 2018;100(3):368-374.
7. Takagi T, Kondo T, Tajima T, Campbell SC, Tanabe K. Enhanced computed tomography after partial nephrectomy in early postoperative period to detect asymptomatic renal artery pseudoaneurysm. *Int J Urol* 2014;21:880-885.
8. Hyams ES, Pierorazio P, Proteek O, Sukumar S, Wagner AA, Mechaber JL et al. Iatrogenic vascular lesions after minimally invasive partial nephrectomy: a multi-institutional study of clinical and renal functional outcomes. *Urology* 2011;78:820-826.
9. Moore CJ, Rozen SM, Fishman EK. Two cases of pseudoaneurysm of the renal artery following laparoscopic partial nephrectomy for renal cell carcinoma: CT angiographic evaluation. *Emerg Radiol* 2004;10:193-196.
10. Cohenpour M, Strauss S, Gottlieb P, Peer A, Rimon U, Stav K et al. Pseudoaneurysm of the renal artery following partial nephrectomy: imaging findings and coil

embolization. *Clin Radiol* 2007;62:1104-1109.

11. Bookstein JJ, Goldstein HM. Successful management of postbiopsy arteriovenous fistula with selective arterial embolization. *Radiology* 1973;109:535-536.
12. Irwine C, Kay D, Kirsch D, Milburn JM. Renal artery embolization for the treatment of renal artery pseudoaneurysm following partial nephrectomy. *Ochsner J* 2013;13:259-263.
13. Campbell-Walsh Urology, Eleventh Edition, Ed: Alan J Wein, Volume Two. Percutaneous Nephrolithotomy, Complications 1282.

# BÖBREK TRAVMALARINDA TAKİP VE TEDAVİ PROTOKOLLERİ

Dr. Yalçın KIZILKAN ve Dr. Cüneyt ÖZDEN

Renal travma hastalarında ilk yapılması gereken hemodinamik durumu değerlendirmektir. Acil laparotomi endikasyonu olan hastalar hızlıca tanımlanır, diğer hastalar için travmanın derecesi belirlenerek takip ve tedavi planı yapılır. Renal travma hastasında mortalite, morbidite ve renal işlev kaybı riskleri gözetilerek hızlı ve doğru karar vermek gerekmektedir<sup>(1)</sup>. AAST(American Association for the Surgery of Trauma) derecelendirme sistemi renal travma hastalarının takip ve tedavi yönetiminde kolaylık sağlamaktadır<sup>(2)</sup>.

## A. Cerrahi Dışı Tedaviler

Önemli böbrek yaralanmaları (derece 4, 5), böbrek travma vakalarının sadece %5'ini oluşturur<sup>(3)</sup>. Cerrahi dışı tedavi, travma türüne bakılmaksızın AAST derecesi 1-3, hemodinamik olarak stabil, iyi evrelenmiş hastalarda standart hale gelmiştir. Birçok cerrah grade 4 ve 5 travmalarda sıklıkla renal eksplorasyonun tercih edildiğini fakat seçili ve iyi derecelendirilmiş vakaların cerrahi dışı takip ve tedavi ile güvenle yönetilebileceğini bildirmişlerdir. Konservatif izlem yatak istirahati, antibiyoterapi ve hidrasyon yaklaşımını içermektedir<sup>(4-6)</sup>.

## • Künt Böbrek Travmaları

Hemodinamik olarak stabil künt renal travmalı hastalarda takip ve cerrahi dışı tedavi öncelikle tercih edilecek yöntemdir. Bu hasta grubu yatak istirahati, seri kan tetkikleri, düzenli gözlem, hidrasyon, komorbidite durumuna göre destek tedavisi ve gerekli hallerde tekrar görüntüleme yöntemleri ile takip edilir. Bu konservatif izlemin nefrektomi oranlarını düşürdüğü ve orta-uzun dönemde komorbidite oranlarında artışa neden olmadığı bildirilmiştir<sup>(7-9)</sup>. Künt trav-

maların yaklaşık %98'i konservatif olarak başarılı bir şekilde izlenebilmektedir<sup>(10)</sup>. Derece 1-3 künt renal yaralanmalar mutlak olarak takip edilirken, derece 4 yaralanmalar da çoğunlukla konservatif izlem tercih edilebilir; ancak daha sonraki müdahale gereksinim oranları daha yüksektir. Künt travmadan sonra işlevini koruyan bir böbrekteki kalıcı idrar ekstravazasyonuna, genellikle stent yerleştirilmesi ve / veya perkütan drenaj ile müdahale edilir<sup>(11-13)</sup>. Derece 5 renal travmalar genellikle hemodinamik instabilite ve majör ilişkili yaralanmalarla beraber ortaya çıkar. Bu nedenle daha yüksek bir eksplorasyon ve nefrektomi oranına sahiptir<sup>(14)</sup>. Bunun yanı sıra son yıllarda derece 5 seçili olgularda takip yönetimi desteklenmektedir<sup>(1,6,15)</sup>. Benzer şekilde, tek taraflı ana arteriyel yaralanmalar veya arteriyel tromboz, hemodinamik olarak stabil hastalarda cerrahiye gerek kalmadan yönetilebilir. Hastane öncesi uzun süreli sıcak iskemi süresi genellikle onarılamaz böbrek hasarı ve böbrek kaybıyla sonuçlanır<sup>(14-17)</sup>.

## • Penetran Böbrek Travmaları

Penetran renal yaralanmalara doğrudan cerrahi yaklaşım geleneksel olarak tercih edilmiştir. Penetran yaralanmalar için, yaralanmanın yeri, hemodinamik stabilite ve tanınal görüntüleme, müdahale için ana belirleyici faktörlerdir. Penetran yaralanmalarda da son dönemlerde cerrahi dışı yaklaşımın stabil hastalar için geçerli bir seçenek olabileceği cerrahlar tarafından ortaya konmasıyla birlikte tam olarak değerlendirme daha da önem kazanmıştır<sup>(18,19)</sup>.

Düşük hızda ateşli silah ya da hafif düzeyde bıçak yaraları konservatif olarak tedavi edilebilmektedir. Yüksek hızda ateşli silah yaralanmaları daha yaygındır ve hastaların çoğunluğu ilişkili majör doku ve organ hasarları ile gelmektedirler<sup>(20)</sup>. Bernath ve ark., eğer bıçak yarası ile penetrasyon yeri anterior aksiller çizginin posteriorunda ise bu tür renal hasarların çoğunun ameliyatsız tedavi edilebileceğini bildirmişlerdir<sup>(21)</sup>. Üç ya da daha yüksek derecede bıçak yaralanmasına bağlı renal hasarlar hemodinami stabil ise yakın izlem

ile takip edilebilir ancak izlem sonucunun öngörülebilir olmaması nedeniyle geç kalınmış müdahalelere de sebep olunabilir<sup>(22)</sup>. Beraberinde renal hasar bulunan multitravma hastaları en riskli grup olarak değerlendirilmelidir. Cerrahi girişim kararı verilen olgularda tüm ilişkili hasarlar eş zamanlı değerlendirilmelidir. Konservatif tedavi kararı tüm hasarlar bağımsız şekilde değerlendirilerek verilmelidir<sup>(1,6,23)</sup>.

## Selektif Anjiyo Embolizasyon

Renal arteriyografi ve embolizasyon, renal travmada giderek daha fazla kullanılan bir yöntem olmuştur. Hemodinamik olarak stabil hastalarda künt renal travmanın cerrahi olmayan tedavisinde selektif anjiyoembolizasyon önemli bir role sahiptir<sup>(7,24)</sup>. Doğru seçilen olgularda laparotomiye gerek kalmadan önemli böbrek kanamalarını durdurmak için kullanılabilir. Halen anjiyoembolizasyon gerektiren hastaları tanımlamak için net kriterler tanımlanmasına rağmen bilgisayarlı tomografi bulgularında, kontrastın aktif ekstravazasyonu, arteriyovenöz fistül ve psödo-anevrizma olan olgularda tercih edilmektedir<sup>(6,25)</sup>. Hem aktif kontrast ekstravazasyonu hem de büyük bir hematoma (> 25 mm derinlik) ve yüksek dereceli böbrek travmasında (AAST> 3) en yararlı olması muhtemeldir<sup>(2,26)</sup>. Renal travmanın cerrahi olmayan tedavisinde anjiyoembolizasyonun, derece 3'ün % 94,9'unda, derece 4'ün %89'unda ve Derece 5 yaralanmaların %52'sinde başarılı olduğu bildirilmiştir<sup>(26-28)</sup>. Yüksek böbrek hasarı derecelerinde, başarısız anjiyoembolizasyon riski ve tekrarlayan müdahale ihtiyacı olmaktadır ve tekrar embolizasyon yapılan hastalarda %67 oranında nefrektomi önlemektedir. Başarısız anjiyoembolizasyon sonrası cerrahi genellikle nefrektomi ile sonuçlanmaktadır. Penetran renal travmada anjiyoembolizasyonun yararını destekleyen kanıtlar daha azdır. Anjiyoembolizasyonun penetran travmada başarısız olma olasılığının üç kat daha fazla olduğu bildirilmiştir<sup>(29-31)</sup>.

## Üretral Kateterizasyon

Düşük dereceli yaralanması olan stabil hastalarda üretral kateterizasyon gerekli

değildir. Belirgin makroskobik hematürisi olan, monitörize edilmesi gereken veya stent takılması gereken hastalara kateterizasyon gereksinimi vardır <sup>(6)</sup>.

### **Erken dönemde görüntüleme tekrarı**

Bilgisayarlı tomografi taramaları ateşi, açıklanamayan hematokrit düşüklüklerinde veya belirgin yan ağrısı olan hastalara yapılmalıdır. Tekrarlayan görüntüleme, yüksek dereceli yaralanmalarda ve penetran travmadan iki ile dört gün sonra, gözden kaçan organ hasarlarını saptamak için önerilmektedir. Klinik olarak stabil seyreden derece 1-3 renal travmalı hastalar için tekrar görüntüleme ihtiyacı rutin olarak yoktur <sup>(6,32)</sup>.

### **B. Cerrahi Tedaviler**

Böbrek yaralanmalarının cerrahi tedavisinde asıl amaç kanama kontrolü ve böbreğin en az hasarla kurtarılmasıdır. Künt travma için genel olarak eksplorasyon oranı düşüktür <sup>(33)</sup>. Renal eksplorasyon endikasyonları: İlk sıvı resüsitasyonuna yanıtın geçici olması veya hiç olmaması, derece 5 vasküler hasar, renal kanamaya bağlı hayatı tehdit eden hemodinamik instabilite, genişleyen / pulsatil renal hematoma, şüpheli renal vasküler pedikül avülsiyonu (derece 5) ve üreteropelvik bileşke hasarı renal eksplorasyon için mutlak endikasyonlardır <sup>(34)</sup>. Böbrek parankimal devaskülarizasyonu ile idrar ekstravazasyonu, kolon / pankreas yaralanmasının eşlik ettiği böbrek ve arteriyel yaralanmalar göreceli endikasyonlar olup izlem tercihi durumunda komplikasyon oranlarının yüksek ve gecikmiş nefrektomi ile sonuçlanabileceği bilinmelidir <sup>(33-35)</sup>.

### **• Renal Rekonstrüksiyon**

Akut renal travmada cerrahi eksplorasyon yöntemi olarak transabdominal yaklaşım intraabdominal organların tam olarak incelenmesine olanak sağlaması nedeniyle tercih edilir. Böbrek damarları, gerato fasyası açıldığında ciddi kanama meydana gelme ihtimaline karşı hızlıca müdahale etmek için önce izole edilmelidir <sup>(36)</sup>. Renal vasküler pediküle en iyi erişim posterior

pariyetal periton yoluyla olmaktadır ve inferior mezenterik venin hemen mediya- lında aorta üstünden insizyon yapılmalıdır. Renal eksplorasyon ve konstrüksiyon sırasında gerato fasyası açılmadan önce geçici vasküler oklüzyon güvenli ve etkili bir yöntemdir <sup>(13,37)</sup>. Renal rekonstrüksiyonun kan kaybını, nefrektomi sayısını azalttığı ve mortalite oranını arttırmadığı bildirilmiştir <sup>(20)</sup>.

### **Renal rekonstrüksiyon rehberi**

- Renal eksplorasyonda gerato fasyasını açmadan önce vasküler kontrol sağlanır sonra gerato fasyası açılır,
- Geçici vasküler kontrol için önlemler alınır,
- Böbrek tam olarak açığa çıkarılır,
- Nekrotik dokular debride edilir,
- Kanayan damarların ligasyonu ile hemostaz sağlanır,
- Toplayıcı sistem mümkün olduğu kadar su geçirmez şekilde kapatılır,
- Parankimal defekt uygun şekilde yakınlaştırılır (renorafi) ve gerato fasya veya omentum ile örtülür,
- Uygun şekilde stent ve drenler yerleştirilir.

Diğer organ yaralanmaları için yapılan eksplorasyon sırasında tespit edilen stabil hematoma açılmamalıdır. Merkezi veya genişleyen hematoma renal pedikül, aort veya vena kava yaralanmalarını gösterir ve renal eksplorasyon gerektirirler <sup>(37,38)</sup>. Renal pedikül izole edilip ardından gerato fasyası açılır ve yaralanan böbrek, çevresindeki hematomdan tamamen disseke edilir. Eksplorasyon sırasında nefrektomi uygulanan hastaların toplam oranı yaklaşık %30'dur <sup>(39)</sup>. Diğer karın içi yaralanmalarının varlığı nefrektomi olasılığını artırır. Mortalite, yaralanmanın genel şiddeti ile ilişkilidir ve sıklıkla böbrek hasarının bir sonucu değildir <sup>(40)</sup>. Yüksek hızlı ateşli silah yaralanmaları rekonstrüksiyonu zorlaştırır ve genellikle nefrektomi gereklidir. Renorafi en yaygın rekonstrüktif tekniktir. Canlı olmayan renal doku tespit edildiğinde parsiyel nef-

rektomi gereklidir. Toplayıcı sisteminin su geçirmez bir şekilde kapatılması arzu edilir; ancak parankimin, hasarlı toplayıcı sistem üzerinden kapatılması kabul edilebilir bir yöntemdir <sup>(41)</sup>.

Vasküler yaralanmaların onarımı nadiren de olsa etkilidir <sup>(42)</sup>. Soliter böbrek veya bilateral yaralanması olan hastalarda onarım girişiminde bulunulmalıdır. Ana renal arterin kanaması veya diseksiyonu da bir stent ile yönetilebilir <sup>(43,44)</sup>.

### **İatrojenik renal hasarlar**

Morbidite ve mortaliteyi en aza indirmek için iatrojenik böbrek travmasının erken dönemde farkedilmesi ve yönetilmesi gerekir. İatrojenik böbrek yaralanmalarının en yaygın nedenleri böbreğe perkütan giriş, taş cerrahisi, onkolojik cerrahi ve transplantasyondur. Tanı ve tedavi, genel renal travma yönetimi ilkeleri ile aynıdır. İatrojenik böbrek yaralanmaları nedene bağlı olmakla birlikte (%1,8-15) en çok vasküler yaralanmalar tespit edilmiştir <sup>(44,45)</sup>.

### **Postoperatif izlem**

Postoperatif izlem; fizik muayene, idrar tahlili, tanısal görüntüleme, kan basıncı ölçümü ve serum kreatinin ölçümünü içermektedir. Potansiyel komplikasyonlar öncelikle görüntüleme yöntemleriyle saptanmaya çalışılır ancak düşük dereceli komplikasyonsuz yaralanmalarda takip görüntülemeye ihtiyaç yoktur. Nükleer taramalar, böbrek hasarı ve rekonstrüksiyonunu takiben fonksiyonel iyileşmeyi saptamak için kullanılır <sup>(46)</sup>. Renovasküler hipertansiyonu tespit için yıllık kan basıncı takibi yapmak gerekir <sup>(47)</sup>.

### **Komplikasyonlar**

Komplikasyon gelişme ihtimali etiyojoli, yaralanma derecesi ve tedavi şekli ile doğrudan bağlantılıdır. Erken komplikasyonlar travmadan sonraki birinci ay içinde ortaya çıkmaktadır. Erken dönemde kanama, enfeksiyon, perinefrik apse, sepsis, üriner fistül, hipertansiyon, üriner ekstravazasyon ve ürinom sık görülen komplikasyonlardır. Gecikmiş komplikasyonlar arasında ise kanama, hidronefroz, taş oluşumu, kronik pyelonefrit, hipertansiyon, arteriyovenöz



fistül, hidronefroz ve psödoanevrizmalar önem teşkil etmektedir. Gecikmiş böbrek kanaması genelde ilk üç hafta içinde ortaya çıkar. Yatak istirahati ve hidrasyon ilk yaklaşım tercihi olmalıdır. Kanama devam ederse, anjiyografi ve selektif anjiyoembolizasyon ile kanama kontrol altına alınmaya çalışılır (1,6,45).

Böbrek hasarından sonra perinefrik apse nadir olarak ortaya çıkar. Genelde kalıcı idrar ekstravazasyonu veya ürinoma sekonder gelişir. Perkütan nefrostomi ile veya perkütan apse drenajı ile birlikte üreteral stentle idrar drenajının sağlanması uygun olan yaklaşım olup nadiren uzamış olgular cerrahi drenaj gerektirir (50). Komplikasyonların perkütan tedavisi, ameliyat tekrarlarına göre daha az renal kayıp riski taşımaktadır. Enfekte dokuların rekonstrüksiyonu zorlaştıracağından ameliyat

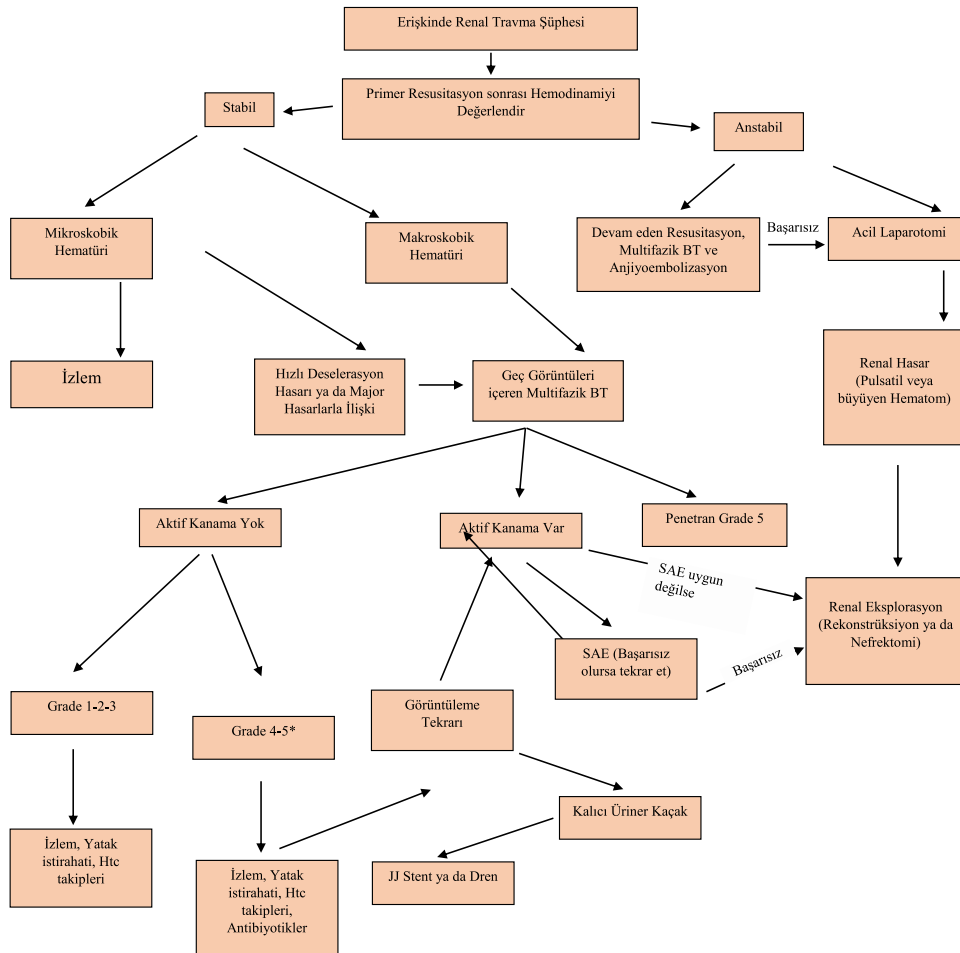
tekrarlarının nefrektomi ile sonuçlanma ihtimali yüksektir (6).

Hipertansiyon, yaralanma sonrası erken dönemde az olmakla beraber ilerleyen dönemlerde de ortaya çıkabilir. Renal travma sonrası ortaya çıkan hipertansiyon için muhtemel üç mekanizma sebep olarak gösterilmiştir. Bunlar; ana renal arterin veya dallarından birinin stenozuna veya tıkanmasına yol açan renal vasküler yaralanmadır (Goldblatt böbrek); böbrek parankiminin damar dışı kan veya idrarla sıkıştırılması (page böbrek); ve travma sonrası arteriyovenöz fistül oluşmasıdır. Bu durumlarda, renin-anjiyotensin aksı kısmi böbrekiskemisi ile uyarılır ve hipertansiyona neden olur (47, 51). Kalıcı bir hipertansiyon saptanırsa öncelikle medikal tedavi, kontrol altına alınamazsa medikal tedavi yanı sıra iskemik parankimal segment eksizyonunu, vasküler rekonstrüksiyonu ya da total

nefrektomi dahil cerrahi prosedürleri uygulamak gerekebilir (6,45).

Renal rekonstrüksiyon sonrasında gelişen üriner ekstravazasyon, üreteral obstrüksiyon ve enfeksiyon yoksa müdahale gerektirmeden geçmektedir. İzlemede ekstravazasyonun devam etmesi durumunda üreteral stent yerleştirilmesi veya perkütan drenaj tedavi için yeterlidir (52,53). Arteriyovenöz fistüller, sıklıkla penetran travma sonrası genellikle geç dönemde makroskobik hematürinin ortaya çıkması ile kendini gösterir. Selektif anjiyoembolizasyon, semptomatik arteriyovenöz fistüllerde yüksek oranlarda etkilidir, nadir olarak büyük fistüller cerrahi gerektirebilirler (35). Psödoanevrizma gelişimi künt renal travma sonrasında gelişen nadir bir komplikasyon olup transkateter embolizasyon ile güvenli bir şekilde yönetilebileceği bildirilmiştir (54,55).

### Renal Travma Yönetim Şeması



## Kaynaklar

- Richard A. Santucci, MD, Mang L. Chen M.D. Upper Urinary Tract Trauma, Campbell-Walsh urology/editor-in-chief, Alan J. Wein. Eleventh edition 2016 p:1148-1170.
- Coccolini F, Moore EE, Kluger Y, Biffi W, Lepaniemi A, Matsumura Y, et al. Kidney and uro-trauma: WSES-AAST guidelines. World J Emerg Surg. 2019 Dec 2;14:54.
- Miller KS, McAninch JW. Radiographic assessment of renal trauma: our 15-year experience. J Urol 1995 154:352-5.
- Sujenthiran A, Elshout PJ, Veskima E, MacLennan S, Yuan Y, Serafetinidis E. Is Nonoperative Management the Best First-line Option for High-grade Renal trauma? A Systematic Review. Eur Urol Focus. 2019 Mar;5(2):290-300.
- Van der Wilden GM, Velmahos GC, Joseph DK, et al. Successful nonoperative management of the most severe blunt renal injuries: a multicenter study of the research consortium of New England centers for trauma. JAMA Surg 2013 148:924-31.
- EAU Guidelines. Urogenital trauma guidelines Edn. presented at the EAU Annual Barcelona Spain 2019. ISBN:978-94-92671-04-2. <http://uroweb.org/guidelines/compilations-of-all-guidelines/>
- Lanchon C, Fiard G, Arnoux V, Descotes JL, Rambeaud JJ, Terrier N, et al. High Grade Blunt Renal Trauma: Predictors of Surgery and Long-Term Outcomes of Conservative Management. A Prospective Single Center Study. J Urol. 2016 Jan 195(1):106-11.
- Altman AL, Hass C, Dinchman KH, et al. Selective nonoperative management of blunt grade 5 renal injury. J Urol 2000 164:27-30.
- Umbreit EC, Routh JC, Husmann DA. Nonoperative management of nonvascular grade IV blunt renal trauma in children: meta-analysis and systemic review. Urology 2009 74:579-82
- Lynch TH, Martínez-Piñeiro L, Plas E, Serafetinides E, Türkeri L, Santucci RA, et al. EAU guidelines on urological trauma. Eur Urol. 2005 Jan 47(1):1-15.
- Santucci RA, Wessells H, Bartsch G, et al. Evaluation and management of renal injuries: a consensus statement of renal trauma. BJU Int 2004 94:27-32.
- Matthews LA, Smith EM, Spirnak JP. Non-operative treatment of major blunt renal lacerations with urinary extravasation. J Urol 1997 157:2056-8.
- Alsikafi NF, McAninch JW, Elliott SP, Garcia M. Nonoperative management outcomes of isolated urinary extravasation following renal lacerations due to external trauma. J Urol 2006 176:2494.
- Sujenthiran A, Elshout PJ, Veskima E, MacLennan S, Yuan Y, Serafetinidis E et al. Is Nonoperative Management the Best First-line Option for High-grade Renal trauma? A Systematic Review. Eur Urol Focus. 2019 Mar 5(2):290-300
- Mingoli A, La Torre M, Migliori E, Cirillo B, Zambon M, Sapienza P et al. Operative and nonoperative management for renal trauma: comparison of outcomes. A systematic review and meta-analysis. Ther Clin Risk Manag, 2017 13:1127.
- Keihani S, Xu Y, Presson AP, Hotaling JM, Nirula R, Piotrowski J, et al. Contemporary management of high-grade renal trauma: Results from the American Association for the Surgery of Trauma Genitourinary Trauma study. J Trauma Acute Care Surg. 2018 Mar 84(3):418-425.
- Moudouni SM, Hadj Slimen M, Manunta A, Patard JJ, Guiraud PH, Guille F, et al. Management of major blunt renal lacerations: is a nonoperative approach indicated? Eur Urol, 2001 140:409-14.
- Raza SJ, Xu P, Barnes J, Fisher R, May A, Darwish O, et al. Outcomes of renal salvage for penetrating renal trauma: a single institution experience. Can J Urol, 2018 25: 9327.
- Morey AF, Brandes S, Dugi DD, Armstrong JH, Breyer BN, Broghammer JA. Urotrauma: AUA guideline. J Urol. 2014 Aug;192(2):327-35.
- Thall EH, Stone NN, Cheng DL, Cohen EL, Fine EM, Leventhal I, et al. Conservative management of penetrating and blunt Type III renal injuries. Br J Urol, 1996 77: 512.
- Bernath AS, Schutte H, Fernandez RR, Addonizio JC. Stab wounds of the kidney: conservative management in flank penetration. J Urol 1983 129(3):468-470.
- Bryk DJ, Zhao LC. Guideline of guidelines: a review of urological trauma guidelines. BJU Int 2016; 117: 226-234.
- Santucci RA, McAninch JW. Diagnosis and management of renal trauma: past, present and future. J Am Coll Surg 2000 191:443-51.
- Armenakas NA, Duckett CP, McAninch JW. Indications for nonoperative management of renal stab wounds. J Urol, 1999 161: 768.
- Shoobridge JJ, Bultitude MF, Koukounaras J, Martin KE, Royce PL, Corcoran NM. A 9-year experience of renal injury at an Australian level 1 trauma centre. BJU Int, 2013 112; 2:53.
- Fiard G, Rambeaud JJ, Descotes JL, Boillot B, Terrier N, Thuillier C, et al. Long-term renal function assessment with dimer-captosuccinic acid scintigraphy after conservative treatment of major renal trauma. J Urol, 2012 187:1306.
- Charbit J, Manzanera J, Millet I, Roustan JP, Chardon P, Taourel P, et al. What are the specific computed tomography scan criteria that can predict or exclude the need for renal angiembolization after high-grade renal trauma in a conservative management strategy? J Trauma, 2011 70:1219-26
- Lin WC, Lin CH, Chen JH, Chen YF, Chang CH, Wu SC, et al. Computed tomographic imaging in determining the need of embolization for high-grade blunt renal injury. J Trauma Acute Care Surg, 2013 74:230-5.
- Huber J1, Pahernik S, Hallscheidt P, Sommer CM, Wagener N, Hatiboglu G et al. Selective transarterial embolization for posttraumatic renal hemorrhage: a second try is worthwhile. J Urol, 2011 185:1751-7
- Hotaling JM, Sorensen MD, Smith TG 3rd, Rivara FP, Wessells H, Voelzke BB. Analysis of diagnostic angiography and angiembolization in the acute management of renal trauma using a national data set. J Urol, 2011 185:1316-21
- Saour M, Charbit J, Millet I, Monnin V, Taourel P, Klouche K, et al. Effect of renal angiembolization on post-traumatic acute kidney injury after high-grade renal trauma: a comparative study of 52 consecutive cases. Injury, 2014 45:894-9.
- Davis P, Bultitude MF, Koukounaras J, Royce PL, Corcoran NM. Assessing the usefulness of delayed imaging in routine followup for renal trauma. J Urol, 2010 184:973-8.
- McAninch JW1, Carroll PR, Klosterman PW, Dixon CM, Greenblatt MN. Renal reconstruction after injury. J Urol, 1991 145:932-6.
- Jansen JO, Inaba K, Resnick S, Fraga GP, Starling SV, Rizoli SB et al. Selective non-operative management of abdominal gunshot wounds: survey of practise. Injury, 2013 44:639-44.
- Hadjipavlou M, Grouse E, Gray R, Sri D, Huang D, Brown C, et al. Managing penetrating renal trauma: experience from two major trauma centres in the UK. BJU Int. 2018 Jun;121(6):928-934.
- Scott RF Jr, Selzman HM. Complications of nephrectomy: review of 450 patients and a description of a modification of

- the transperitoneal approach. *J Urol* 1966 95:307-12.
37. Rostas J, Simmons JD, Frotan MA, Brevard SB, Gonzalez RP. Intraoperative management of renal gunshot injuries: is mandatory exploration of Gerato's fascia necessary? *Am J Surg*. 2016 Apr 211(4):783-6.
  38. Robert M, Drianno N, Muir G, Delbos O, Guiter J.. Management of major blunt renal lacerations: surgical or nonoperative approach? *Eur Urol*, 1996 30:335-9
  39. Davis KA, Reed RL 2nd, Santaniello J, Abo-deely A, Esposito TJ, Poulakidas SJ, et al. Predictors of the need for nephrectomy after renal trauma. *J Trauma*, 2006 60:169-70.
  40. Wright JL, Nathens AB, Rivara FP, Wessells H. Renal and extrarenal predictors of nephrectomy from the national trauma data bank. *J Urol*, 2006 175:970-5
  41. Brandes SB, McAninch JW.. Reconstructive surgery for trauma of the upper urinary tract. *Urol Clin North Am*, 1999 26:183-9.
  42. Knudson MM, Harrison PB, Hoyt DB, Shatz DV, Zietlow SP, Bergstein JM et al. Outcome after major renovascular injuries: a Western trauma association multicenter report. *J Trauma*, 2000 49:1116-22.
  43. Tillou A, Romero J, Asensio JA, Best CD, Petrone P, Roldan G et al. Renal vascular injuries. *Surg Clin North Am*, 2001 81:1417-30.
  44. Elliott SP, Olweny EO, McAninch JW. Renal arterial injuries: a single center analysis of management strategies and outcomes. *J Urol*. 2007 Dec 178(6):2451-5.
  45. Summerton DJ, Kitrey ND, Lumen N, Serafetinidis E, Djakovic N; European Association of Urology. EAU guidelines on iatrogenic trauma. *Eur Urol*, 2012 62:628-39.
  46. Wessells H, Deirmenjian J, McAninch JW. Preservation of renal function after reconstruction for trauma: quantitative assessment with radionuclide scintigraphy. *J Urol*, 1997 157:1583-6.
  47. Montgomery RC, Richardson JD, Harty JL.. Posttraumatic renovascular hypertension after occult renal injury. *J Trauma*, 1998 45:106.
  48. Tasian GE, Aaronson DS, McAninch JW. Evaluation of renal function after major renal injury: correlation with the American Association for the Surgery of Trauma Injury Scale. *J Urol*, 2010 183:196-200.
  49. Keihani S, Anderson RE, Hotaling JM, Myers JB. Diagnosis and management of urinary extravasation after high-grade renal trauma. *Nat Rev Urol*. 2019 Jan 16(1):54-64.
  50. Fischer W, Wanaselja A, Steenburg SD. JOURNAL CLUB: Incidence of Urinary Leak and Diagnostic Yield of Excretory Phase CT in the Setting of Renal Trauma. *AJR Am J Roentgenol*, 2015 204:1168-72.
  51. Goldblatt H, Lynch J, Hanzal RF, Summerville WW. Studies on experimental hypertension. *J Exp Med* 1934 59:347-52.
  52. Jawas A, Abu-Zidan FM. Management algorithm for complete blunt renal artery occlusion in multiple trauma patients: case series. *Int J Surg*, 2008 6:317-22.
  53. Mihalik JE, Smith RS, Toevs CC, Putnam AT, Foster JE. The use of contrast-enhanced ultrasound for the evaluation of solid abdominal organ injury in patients with blunt abdominal trauma. *J Trauma Acute Care Surg*, 2012 73:1100.
  54. Husmann DA, Gilling PJ, Perry MO, Morris JS, Boone TB.. Major renal lacerations with a devitalized fragment following blunt abdominal trauma: a comparison between nonoperative (expectant) versus surgical management. *J Urol*, 1993 150:1774.
  55. Buckley JC, McAninch JW. Selective management of isolated and nonisolated grade IV renal injuries. *J Urol* 2006 176:2498-502.



## ÇOCUKLARDA RENAL TRAVMAYA YAKLAŞIM

Dr. Sezgin YENİ ve Dr. Onur KAYGISIZ

### Giriş

Çocuklarda renal travmaların %90'ı künt travmalardan oluşurken %10'u delici kesici ve ateşli silah yaralanmalarından oluşur<sup>(1)</sup>. Bir araştırmada 4000'den fazla çocuk travması incelenmiş, bunların %3'ünde genitoüriner sistem yaralanması tespit edilmiştir<sup>(2)</sup>. Künt abdominal travmaların yaklaşık %10'unda böbrek yaralanması görülmektedir<sup>(1)</sup>. Son 20 yılda artan deneyimle birlikte çocuklarda böbrek travmalarına daha fazla konservatif yaklaşılmaktadır. Çocuk böbrek travmasına yaklaşımda 5 kriter öncelikli olarak değerlendirilmelidir; hemodinamik stabilite, travmanın tipi, böbrek dışı yaralanma olup olmaması, hematüri varlığı ve klinik değerlendirme öncelikli değerlendirilmelidir. Travmaya yaklaşımda klavuz önerileri tablo 1'de gösterilmiştir. Erişkinlere göre çocukların anatomik yapısından dolayı renal travma riski daha

fazladır. Çocukların perirenal yağının daha az, karın kaslarının daha zayıf, kemiklerinin daha güçsüz, toraksının daha elastik yapıda olması erişkinlere göre anatomik dezavantajlardan bazılarıdır. Çocukların böbrek/vücut oranı erişkinlerin böbrek/vücut oranından daha fazladır. Ayrıca çocukların böbreğinde fetal lobülasyon olduğundan künt travmalarda parankimal patolojiler oluşabilir. Abdominal travmada batında palpe edilebilen insidental kitlelerin tespit edildiğini gösteren bir araştırma yapılmış. 130 renal travmalı çocuk hastanın 13 tanesinde hidronefrotik böbrek ve 7 tanesinde renal kitle tespit edilmiş<sup>(3)</sup>.

### Tanı

Künt renal travmalı olgularda hikaye, fizik muayene, laboratuvar tetkikleri yapılır. Özellikle karın ya da flank bölgede hassasiyet, kosta fraktürleri, vertebra fraktürleri, makroskopik ya da mikroskopik hematüri varlığı değerlendirilir. Çocuklarda kardiyak kapasite çok iyi olduğundan tansiyonun normal olması hekimi yanıltabilir. Bundan dolayı görüntüleme yöntemleri ile hastanın değerlendirilmesi gerekmektedir<sup>(4)</sup>.

### • Hematüri

Ciddi renal travmalı olgularda %65 makroskopik hematüri, %33 mikroskopik hematüri görülürken %2 hastada hematüri görülmez<sup>(5)</sup>.

Renal travma şüphesi olan çocuklarda radyolojik görüntüleme yapmak için bazı merkezlerde idrar analizinde 50 ya da daha fazla eritrosit varlığında görüntüleme yapılmaktadır. Bununla birlikte idrarında eritrosit görülmeyen hastalarda da majör travma olabileceği gösterilmiştir<sup>(6)</sup>.

Kontrastlı tüm abdomen BT böbrek parankimi yaralanması, vasküler yaralanma, gecikmiş filmle idrar ekstravazasyonu ve renal parankim nekrozunu göstermede en iyi metottur. MR ile benzer sonuçlar alınabilse de travma hastasında, hızlı olmasından dolayı BT daha üstündür<sup>(7)</sup>. İntravenöz ürografi (İVU) eski serilerde sık kullanılmakla birlikte anatomik bilgi vermede yetersizliği ve kontrast kullanımı ile travmada yerini BT'ye bırakmıştır.

Travmada BT sınıflaması tablo 2'de gösterilmiştir.

Tablo 1

Pediyatrik renal travmada EAU klavuzu önerileri	Öneri düzeyi
Özellikle deselerasyon travması, direk flank bölgeye darbe ya da yüksekten düşme gibi travmalarda, hematüri derecesinden bağımsız, tüm olgularda görüntüleme yapılması gerekir.	Güçlü
Tanı ve tedavi için BT çekilmelidir.	Güçlü
Çoğu böbrek travmasını destek tedavisi ve yakın takip ile izlenmelidir.	Güçlü
Hemodinamik instabilite ve grade-5 renal yaralanma varsa cerrahi önerilmelidir.	Güçlü

Tablo 2: Amerikan Travma Cerrahisi Derneğinin böbrek hasarına göre böbrek travması sınıflaması

Grade	Tip	Tanım
1	Kontüzyon	Mikroskopik ya da makroskopik hematüri
	Hematom	Normal ürolojik tetkikler
2	Hematom	Genişlemeyen subkapsüler hematom
	Laserasyon	Kortikal laserasyon < 1 cm
3	Laserasyon	Kortikal laserasyon > 1 cm, toplayıcı sisteme ulaşmamış
4	Laserasyon	Korteks medulla ve toplayıcı sisteme ulaşmış
	Vasküler	Vasküler yaralanma
5	Laserasyon	Komplet parçalanmış böbrek
	Vasküler	Renal hilus avülsiyonu



## Tedavi

Travmalı olguda multidisipliner yaklaşım gerekmektedir. Pediatrist, ürolog, çocuk cerrahisi ve diğer ilgili branşlar değerlendirme ve tedaviye dahil edilmelidir.

Genel olarak künt renal travmalı olguda tedavi yatak istirahati, sıvı replasmanı ve monitorizasyondur. Hastaya tekrarlayan BT çekilmesi yakın hemogram ve kreatinin takibi, yakın klinik takip gerekmektedir. 1363 renal travmalı çocuk hastada yapılan araştırmada künt travmaların sadece %2,5'ine, delici-kesici travmaların %45'ine, ateşli silahla yaralanmaların %75'ine cerrahi uygulanmıştır<sup>(1)</sup>.

Hemodinamik olarak stabil olmayan, sürekli kanaması olan ve genişleyen hematomu olan olgularda kesin cerrahi endikasyon bulunmaktadır. Şiddetli idrar kaçağı olan ve böbrek parankim nekrozu olan hastalarda relatif cerrahi endikasyon bulunmakla birlikte sadece idrar kaçağı olan vakalar yakın takip edilebilir. Bir retrospektif çalışmada künt renal travma geçiren 254 tane çocuk hastanın verileri incelenmiş, olguların 88 tanesinde (%35) 2.-5. derece renal travma olduğu saptanmıştır. 66 hastaya (%24,5) cerrahi uygulanmış, 33 hastanın (%12) böbrek laserasyonu onarılmış, 11 hastaya (%4) parsiyel nefrektomi yapılmış, sadece 4 hastaya da (%1,5) total nefrektomi yapılmış, 18 hastada (%7) böbrek dışı diğer organ yaralanmaları nedeniyle opere edilmiştir<sup>(8)</sup>.

## Kaynaklar

1. Jill C. Buckley, MDa,b, Jack W. McAninch, MDa,b, The Diagnosis, Management, and Outcomes of Pediatric Renal Injuries, Urol Clin N Am 33 (2006) 33-40.
2. Irene M. McAleer, M.D. George W. Kaplan, M.D. Hal C. Scherz, M.D. Michael G. Packer, M.D. Frank P. Lynch, M.D., Genitourinary Trauma in The Pediatric Patient, Pediatric Urology, 42(5), 563-567.
3. Miller RC, Sterioff S Jr, Drucker WR, Persky L, Wright HK, Davis JH., The incidental discovery of occult abdominal tumors in children following blunt abdominal trauma, J Trauma. 1966 Jan;6(1):99-106.
4. Stein JP1, Kaji DM, Eastham J, Freeman JA, Esrig D, Hardy BE, Blunt renal trauma in the pediatric population: indications for

radiographic evaluation., Urology. 1994 Sep;44(3):406-10.

5. Stalker HP1, Kaufman RA, Stedje K., AJR Am J Roentgenol., The significance of hematuria in children after blunt abdominal trauma., 1990 Mar;154(3):569-71.
6. S.Herschorn S.B. Radomski D.A. Shoskes J. Mahoney E. Hirshberg L. Klotz, Evaluation and Treatment of Blunt Renal Trauma, Author links open overlay panel, The Journal of Urology Volume 146, Issue 2, Part 1, August 1991, Pages 274-276.
7. Carpio F1, Morey AF., Radiographic staging of renal injuries., World J Urol. 1999 Apr;17(2):66-70.
8. Radmayr C1, Oswald J, Müller E, Höltl L, Bartsch G., Blunt renal trauma in children: 26 years clinical experience in an alpine region, Eur Urol. 2002 Sep;42(3):297-300.

# ÜRETER TRAVMALARINDA ETYOLOJİ, PATOFİZYOLOJİ VE SINIFLAMA

Dr. Umut GÖNÜLLALAN

## Etiyoloji

Üreterler genitoüriner sistemde boyutları, mobiliteleri ve korunaklı yerleşimleri nedeniyle en az travmaya maruz kalan yapılardır. Komşu vertebralara, kemik pelvis ve kas dokuları üreteri yaralanmalara karşı korur. Buna bağlı olarak üreter yaralanmaları tüm genitoüriner yaralanmaların %1-2,5'ünü oluşturur<sup>(1-3)</sup>. Diğer genitoüriner organlardan farklı olarak üreter travmalarının %75'i iatrojenik nedenlerle olurken, künt ve penetran travmalara bağlı üreter yaralanmaları %25 oranında görülür<sup>(4-6)</sup>.

İatrojenik yaralanmalar açık cerrahiler, laparoskopik veya endoskopik işlemler esnasında oluşur ve insidans %0,5-10 arasında bildirilmektedir<sup>(7)</sup>. İatrojenik üreter yaralanmalarının %55'i jinekolojik, %25'i ürolojik, %15'i kolorektal ve %5'i vasküler operasyonlarda oluşmaktadır. Laparoskopik cerrahide üreteral yaralanma insidansı %0,54-0,8 iken açık cerrahide %0,66 olarak saptanmıştır<sup>(8-10)</sup>.

Üreter yaralanmalarının genel toplamda %25'i penetran ya da künt travmaya bağlı oluşurken bunun %18'i künt travmalara ve %72'si penetran travmalara bağlı olmaktadır. Penetran travmaların %2-3'ünde üreteral yaralanma görülürken künt travmaların sadece %1'inde üreterler yaralanmaktadır (1, 4). Bu tür travmalarda sıklıkla abdominal organlarda eşlik eden yaralanmalar da vardır. Eşlik eden organlar arasında en sık olanlar ince bağırsak (%39-65) ve kalın bağırsak (%28-33) yaralanmalarıdır<sup>(6)</sup>. Üreterlerin en sık yaralanan bölgesi alt 1/3'lük kesimi olmakla birlikte ateşli silah yaralanmalarında ve künt yaralanmalarda proksimal üreter daha sık etkilenir<sup>(2,3,5,8)</sup>.

Eksternal üreteral yaralanmalar kontüzyon, komplet veya inkomplet transeksiyon, avülsiyon, ezilme ve devaskülarizasyon şeklinde karşımıza çıkar. İatrojenik yaralanmalarda ligasyon, kompresyon, parsiyel veya total transeksiyon, termal hasar, sütür ile açılanma ya da devaskülarizasyona bağlı iskemi söz konusu olabilmektedir<sup>(11-13)</sup>. Mermi ile yaralanmalarda mermi trasesi üretere uzak olduğunda dahi ısı travması nedeniyle uzun dönemde doku hasarı oluşabilmektedir<sup>(6)</sup>.

## Patofizyoloji

İatrojenik üreter yaralanmalarının patofizyolojisinde üreter anatomisi önemli bir yer tutar. Üreterler böbrek ve mesane arasında üriner transportu sağlayan ve retroperitoneal alanda seyreden tübüler yapılardır. Üç segmente ayrılırlar. Üreteropelvik bileşkedeki sakroiliyal ekleme kadar olan segmente proksimal üreter, kemik pelviste uzanan ve iliak damara kadar olan segment orta üreter, iliak çaprazdan mesaneye kadar seyreden üretere ise alt üreteral segment denilmektedir<sup>(8)</sup>.

Üreter yaralanmalarına neden olan esas etken üreterin seyri boyunca çeşitli damar ve organlarla yaptığı yakın komşuluklardır. Sol üreter pankreas ve duodenel-jejunal bileşkenin hemen posteriorunda seyrederken sağ üreter duodenumun arkasında ve inferior vena kavanın lateralinde seyretmektedir. Daha distalde ise her iki üreter de psoas kasi üzerinde ve sakroiliyal eklemin medialinde seyrederek inferior mezenterik arter ve sigmoid damarlar sol üreteri anteriordan çaprazlarken sağ üreter sağ kolon ve ileokolik damarlar tarafından çaprazlanır. Pelvik bölgede ise iliak damarları önden ve gonadal damarları arkadan çaprazlarlar. Kadınlarda overlerin arkasından, infundibulopelvik ligamanın laterinden ve anterior damarların medialinden komşuluk yaparlar. Ayrıca broad ligamanın posteriorundan ve uterusun lateralinden geçerler. Uterin arterler üreterovezikal bileşke civarında üreterlerin hemen önünde seyretmektedir. Erkeklerde ise medial umbilikal ligamanı anteriordan çaprazlayarak vaz deferensin arkasında seyrederek<sup>(8)</sup>.

Bu komşuluklar sebebiyle jinekolojik ve obstetrik girişimlerde, gastroenterolojik cerrahide ve pelvik cerrahilerde yaralanmalar söz konusu olmaktadır<sup>(9)</sup>. Jinekolojik operasyonlarda üreteral yaralanma insidansı %0,5-1,5 olarak görülürken abdominoperineal rezeksiyonlarda %0,3-5,7 saptanmaktadır<sup>(14,15)</sup>. Cerrahi esnasında damar hasarına bağlı üreteral darlıklar uzun dönemde gelişirken histerektomi ya da sigmoidektomi esnasında oluşan yaralanmalar erkenden tespit edilmesini sağlayacak semptomlar verirler<sup>(16,17)</sup>. Normal anatominin bozulduğu durumlar iatrojenik üreter yaralanmaları için risk faktörlerdir. Bunlar arasında maligniteler, geçirilmiş cerrahi ve radyoterapi öyküsü, divertikülit ve endometriozis varlığı, anatomik anomaliler ve majör hemarajiler sayılabilir<sup>(11,14)</sup>.

Laparoskopik cerrahinin yaygınlaşmasına bağlı olarak laparoskopi esnasında oluşan üreteral yaralanmalar da söz konusu olmuştur. Laparoskopi esnasında üreteral yaralanma %0,54-0,8 arasında saptanmakla birlikte tecrübe de önemli olmaktadır. Tecrübeli ellerde bu oran %0,5 iken tecrübesiz cerrahlarda %14 olarak saptanmaktadır<sup>(6,18)</sup>.

Günümüzde üreteroskop ve üreterorenoskop teknolojisindeki gelişmelerle ilgili olarak bu üriner taş hastalığı ve üriner kanserlerde bu tip cerrahinin kullanımı artmıştır. Bunun sonucunda en sık iatrojenik üreteral yaralanma nedeni üreteroskopik girişimler haline gelmiştir. Üreteroskopiye bağlı üreteral yaralanma %1-5 oranında görülmekte ve bunların %0,2'sinde cerrahi onarım gerekmektedir<sup>(19)</sup>. Üreterorenoskopik cerrahide üreteral yaralanmanın önemli bir nedeni yetersiz taş fragmantasyonuna rağmen basket katater kullanılmasıdır. Taşın basket ya da taş forsepsi ile çıkarılmasından önce uygun bir litotriptörle taşın fragmente edilmesi veya işlemin başında renal pelvise klavuz tel yerleştirilmesi üreteral yaralanma riskini azaltabilir<sup>(20)</sup>. Günümüzde özellikle uzun süren retrograd intrarenal cerrahilerde kullanılan üreter kılıflarının uzun süreli basıncı, iliak çaprazın proksimalindeki üreter taşları,

cerrahi tecrübe ve geçirilmiş radyoterapi üreteral yaralanmalar için önemli risk faktörleridir <sup>(19)</sup>. Özellikle uzun süren üreteral baskı nedeniyle üreter beslenmesinde bozulma ve sonrasında darlıklar görülebilmektedir. İnce kalibrasyonlu semirigid veya fleksible üreteroskop kullanımı bu tip yaralanma riskini azaltmaktadır <sup>(6,19)</sup>.

Penetran travmalarda kurşun ya da delici kesici alet üreteri genellikle direkt olarak yaralayabilir. Bu tip yaralanmalarda sıklıkla üreterlerin intramural kan akımını sağlayan damarlar yaralanır ve buna bağlı iskemi ve nekroz oluşur. Hem direkt kesi hem de vasküler yaralanma olabileceği göz önünde bulundurulmalı ve hasarlı üreterin optimal kanlanan bölgeye kadar debridmanı önemlidir <sup>(6,8)</sup>. Yüksekten düşme ya da araç içi trafik kazaları gibi künt travmalarda ise deselerasyonun şiddeti önemlidir. Ani deselerasyonda üreterin daha az mobil olduğu üreteropelvik bileşke ve üreterovezikal bileşkeye uygulanan aşırı kuvvet sonucu yaralanmalar gelişmektedir <sup>(21)</sup>.

### Sınıflandırma

Üreter yaralanmalarında sınıflama çeşitli faktörlere göre yapılabilmektedir. Bunlar arasında en yaygın olarak kullanılan sınıflama The American Association for the Surgery of Trauma (AAST) sınıflamasıdır <sup>(22)</sup>. AAST sınıflamasında kriter laserasyonun varlığı, derecesi ve devaskülarize olan segmentin uzunluğudur. Buna göre AAST sınıflaması Tablo 1'de verilmiştir. AAST sınıflaması üreteral yaralanmanın tedavisinde fayda sağlamaktadır.

AAST sınıflaması dışında günlük pratiğimizde önemli olabilecek başka sınıflamalar da vardır. Üreter yaralanmasının yeri ve tanı

zamanı özellikle tedavi ve takipte önemli olmaktadır.

Üreteral yaralanmanın bölgesine göre

- Üreteropelvik bileşke yaralanmaları
- Abdominal üreter yaralanmaları
- Pelvik ya da Distal üreter yaralanmaları olarak sınıflanabilir.

Üreteral yaralanma lokalizasyonuna göre yapılan sınıflama özellikle tedavi seçiminde fayda sağlamaktadır.

Bir başka sınıflama ise üreter yaralanmasının tespit edildiği zamana göre olan sınıflamadır. Üreteral yaralanmanın tanı zamanlaması açısından

- Erken tanı konulan üreteral yaralanmalar: Peroperatif ya da erken postoperatif dönemde saptanan üreteral yaralanmalar
- Gecikmiş tanı konulan üreteral yaralanmalar: Postoperatif geç dönemde saptanan yaralanmalar olarak sınıflanabilir.

### Sonuç

Gerek boyut gerek de korunaklı lokalizasyonları sayesinde oldukça nadir olarak yaralanan üreterler tüm genitouriner yaralanmalarının %1'inden azını oluşturur. Büyük çoğunluğu iatrojenik travmalar sonucu oluşmakla birlikte özellikle şiddetli deselerasyon sonucu üreteral kopma yaşanabilmektedir. Günümüzde jinekolojik operasyonlar ve üreteroskopik yaralanmalar ön plandadır. Üreter anatomisinin doğru bilinmesi ve üreteral stent kullanımı ile üreteral yaralanma riski azaltılabilir. Üreter yaralanmasında AAST sınıflaması hem tedavi ve hem de takipte önemlidir.

### Kaynaklar

1. Elliott SP, McAninch JW. Ureteral injuries: External and iatrogenic. Urol Clin North Am 2006;33(1):55-66.
2. Pereira BM, Ogilvie MP, Gomez-Rodriguez JC, Ryan ML, Pena D, Marttos AC, et al. A review of ureteral injuries after external trauma. Scand J Trauma Resusc Emerg Med. 2010;18:6.
3. McGeady JB, Breyer BN. Current epidemiology of genitourinary trauma. Urol Clin North Am. 2013;40(3):323-34.
4. Kitrey ND, Djakovic N, Hallscheidt P, Kuehhas, FE, Lumen, E, Serafetinidis, D.M. et al. EAU Guidelines on Urological Trauma. 2015.
5. Palmer LS, Rosenbaum RR, Gersbaum MD, Kreutzer ER. Penetrating ureteral trauma at an urban trauma center: 10-year experience. Urology 1999;54:34-6.
6. Değirmençtepe RB, Alkan İ, Ötünçtemur A. Böbrek ve üreter yaralanmaları. In: Yaman MÖ, Kadioğlu A, Taşçı AI, editors. Güncel Üroloji. 2nd. ed. İstanbul. Türk Üroloji Derneği; 2018.
7. Al-Awadi K, Kehinde EO, Al-Hunayan A, Al-Khayat A. Iatrogenic ureteric injuries: incidence, aetiological factors and the effect of early management on subsequent outcome. Int Urol Nephrol. 2005;37(2):235-41.
8. Engelsingjerd JS, LaGrange CA. Ureteral injury. Statpearls (Internet). Treasure Island (FL): Statpearls Publishing. 2020 Jan-2019 Nov 25.
9. Park JH, Park JW, Song K, Jo MK. Ureteral injury in gynecologic surgery: a 5-year review in a community hospital. Korean J Urol. 2012;53(2):120-5.
10. Vallancien G, Cathelineau X, Baumert H, Doublet JD, Guillonnet B. Complications of transperitoneal laparoscopic surgery in urology: review of 1311 procedures at a single center. J Urol 2002;168(1):23-6.
11. Brandes S, Coburn M, Armenakas N, McAninch J. Diagnosis and management of ureteric injury: an evidence-based analysis. BJU Int 2004;94(3):277-89.
12. Chou MT, Wang CJ, Lien RC. Prophylactic ureteral catheterization in gynecologic surgery: a 12-year randomized trial in a community hospital. Int Urogynecol J Pelvic Floor Dysfunct. 2009;20(6):689-93.
13. Delacroix SE Jr, Winters JC. Urinary tract injuries: recognition and management. Clin Colon Rectal Surg. 2010;23(2):104-12.
14. Halabi WJ, Jafari MD, Nguyen VQ, Carmichael JC, Mills S, Pigazzi A, et al. Ureteral injuries in colorectal surgery: an analysis

**Tablo 1:** Üreter Yaralanmaları için AAST Organ Hasarı Sınıflaması

Derece	Lezyon
<b>Grade 1</b>	Hematom (Devaskülarizasyon olmaksızın kontüzyon veya hematom)
<b>Grade 2</b>	Çevresinin %50'sinden azında laserasyon
<b>Grade 3</b>	Çevresinin %50'sinden fazlasında laserasyon
<b>Grade 4</b>	Komplet yırtılma ile birlikte 2 cm'den kısa devaskülarizasyon varlığı
<b>Grade 5</b>	Komplet yırtılma ile birlikte 2 cm'den fazla devaskülarizasyon varlığı



- of trends, outcomes, and risk factors over a 10-year period in the United States. *Dis Colon Rectum*. 2014;57(2):179-86.
15. St.Lezin MA, Stoller ML. Surgical ureteral injuries. *Urology* 1991;38(6):497-506.
  16. Janssen PF, Brölmann HA, Huirne JA. Causes and prevention of laparoscopic ureteral injuries:an analysis of 31 cases during laparoscopic hysterectomy in Netherlands. *Surg Endosc*. 2013;27(3):946-56.
  17. Palaniappa NC, Telem DA, Ranasinghe NE, Divino CM. Incidence of iatrogenic ureteral injury after laparoscopic colectomy. *Arch Surg*. 2012;147(3):267-71.
  18. Manoucheri E, Cohen SL, Sandberg EM, Kibel AS, Einarsson J. Ureteral injury in laparoscopic gynecologic surgery. *Rev Obstet Gynecol*. 2012;5(2):106-11.
  19. Schuster TG, Hollenbeck BK, Faerber GJ, Wolf JS Jr. Complications of ureteroscopy: analysis of predictive factors. *J Urol* 2001;166(2):538-40.
  20. Chang R, Marshall FF. Management of ureteroscopic injuries. *J Urol* 1987;137:1132-5.
  21. Phillips B, Holzmer S, Turco L, Mirzaie M, Mause E, Person A, et al. Trauma to the bladder and ureter: a review of diagnosis, management and prognosis. *Eur J Trauma Emerg Surg*. 2017;43(6):763-73.
  22. Bryk DJ, Zhao LC. Guideline of guidelines: a review of urological trauma guidelines. *BJU Int*. 2016;117(2): 226-34.



# İATROJENİK ÜRETER TRAVMALARINDA SINIFLAMA VE TANI

Dr. Enis KERVANCIOĞLU

Pelvis ve retroperiton içindeki operasyonlar sırasında üriner sistem iatrojenik yaralanmaları en sık üreterlerde görülür. Hayati karın ve pelvik organlara yakın olmaları nedeniyle üreterler iatrojenik yaralanmaya karşı oldukça hassastır. Duplike üreter, retrokaval üreter, at nalı veya pelvik böbrekler gibi konjenital anomaliler cerrahi sırasında üreterlerin tanımlanmasını zorlaştırılmaktadır. Üreter yaralanmaları nadirdir ve iatrojenik yaralanma (%80) eksternal yaralanmalardan (%20) daha sık görülür<sup>(1)</sup>. Üreter yaralanmaları risk faktörleri olmayan hastalarda ortaya çıkabileceği gibi önceki pelvik operasyonlar, enflamatuvar bağırsak hastalığı ve normal cerrahi planların bozulmasına neden olan geniş neoplazmlar üreter yaralanma insidansını artırır<sup>(2)</sup>. İatrojenik üreter travmalarının tanımlanması ve tedavisi zor olması nedeni ile klinisyenlerin şüpheli olmaları gerekmektedir. Tanınmayan veya yanlış yönetilen üreteral yaralanma ürinoma, apse, üreteral darlık ve aynı taraftaki böbrek fonksiyon kaybı ve hatta ölüm gibi önemli komplikasyonlara yol açabilir. Alt üreter iatrojenik yaralanma için en savunmasız bölgedir. Üst segmentler ise erişilmesi zor olması nedeni ile yaralanmaya daha az eğilimlidir. İatrojenik üreter yaralanmaları alt üreterde %91 oranında görülürken, üst ve orta üreterde ise sırasıyla %2, %7'dir<sup>(3)</sup>.

## Sınıflama

Çok sayıda iatrojenik üreter yaralanma mekanizması vardır ve yaralanma mekanizmasına göre sınıflandırılabilir. En yaygın olanı üreterin yanlışlıkla sütür ile ligasyonudur. Ayrıca laserasyon, devaskülarizasyon ve kullanılan enerji ile üreter yaralanabilir<sup>(4)</sup>.

**Ligasyon:** Operasyon sırasında sütür ile bağlanmış ya da yanlışlıkla klempenmiş

üreter tanımlanabilir. Yapılması gereken sütür veya klemp çıkarılmalı ve 4-6 hafta süresince kalacak stent yerleştirilmelidir. Stent çıkarıldıktan sonra olası üreteral darlık kontrolü için renal ultrason (USG) veya bilgisayarlı tomoürografi (CTU), intravenöz piyelografi (İVP) gibi kontrastlı tetkikler yapılmaz. Yaralanma sonrası gelişen üreter darlıkları semptom olmadan böbrek atrofisine kadar giden kliniğe neden olabilir. Bu nedenle üreter tıkanıklık kontrolü yakın takibi açısından tedbirli olunmalıdır.

**Laserasyon:** Üreterin transeksiyonu veya kısmi laserasyonu, yaralanmanın yerine bağlı olarak onarılır. Üreterin spatülasyonu (nekrotik dokuların uzaklaştırılması ve serozanın korunması), gerilimsiz anastomoz yapılması ve emilebilir sütürlerin kullanımı onarımın başarısı için önemli rol oynar.

**Devaskülarizasyon:** Devaskülarizasyon hasarı cerrahi sırasında genellikle belirgin değildir ve tespit edilemez. Radyasyon tedavisi ve vasküler cerrahi prosedürlerden sonra daha yaygındır. Normal sağlıklı üreter kollateral kan beslemesi nedeniyle bu tür yaralanmalara çok dirençlidir. Bu yaralanmalar ilk ameliyattan aylar sonra genellikle üreteral darlığa bağlı tıkanıklık olarak ortaya çıkabilir.

**Enerji:** Ameliyat sırasında diseksiyon ve hemostaz için çeşitli enerji kaynakları kullanılır ve üreter yaralanmalarına neden olabilir. Enerji kaynaklı yaralanmalar lokal devaskülarizasyon ve ürotelyal hasardan oluşur. Birçok cerrah enerji yayılımını ve dolayısıyla çevredeki yapıların yaralanmalarını azaltmak için monopolar kotere alternatif teknolojiler kullansa da yakınlık, süre ve enerji ayarına bağlı olarak kollateral doku hasarı gerçekleşebilir. Ameliyat sırasında tanınırsa postoperatif üreteral ödemi azaltmak için üreter stentiyle konservatif tedavi uygulanabilir. Ligasyon yaralanmasına benzer şekilde bu hastalar üreteral darlık gelişimini tespit etmek için stent çıkarıldıktan en az 3 ay sonra USG, CTU veya İVP ile takip edilmelidir. Perio-

peratif tespit edilmediğinde postoperatif erken dönemde fistül (ürinoma) veya darlık oluşumu ile ortaya çıkabilir.

İatrojenik üreter yaralanmalarında bir diğer sınıflandırma etiolojisine göre yapılabilir. Jinekolojik, ürolojik ve genel cerrahi gibi çeşitli operasyonlarda iatrojenik üreter yaralanmaları bildirilmiştir. Minimal invaziv laparoskopik prosedürlerin hızlı gelişmesi ile iatrojenik üreter yaralanmalarının önde gelen nedeni ürolojik durumdan jinekolojik operasyonlara kaymıştır<sup>(5)</sup>. Jinekolojik operasyonların tüm yaralanmaların %50'sini, genel cerrahi operasyonların %5 ile %15'ten sorumlu olduğunu ve üreteral yaralanmaların yaklaşık %30'unun ürolojik müdahale sırasında meydana geldiği bildirilmiştir<sup>(3)</sup>. Bir çalışmada da benzer şekilde üreter yaralanmalarının çoğunun jinekolojik prosedürler sırasında meydana geldiği (%55) ve geri kalanın ürolojik (%25), kolorektal (%15) ve vasküler (%5) operasyonlar olduğu bildirilmiştir<sup>(6)</sup>. Bunların aksine iatrojenik üreter yaralanmalarının %64'ünün laparoskopik jinekolojik, %26'sının genel cerrahi ve %11'inin üroloji operasyonlarından kaynaklandığı bildirilmiştir<sup>(5)</sup>. Son zamanda yayınlanan bir yazıda ise üreter yaralanmalarının %64-82'sinin jinekolojik cerrahi, %15-26'sının genel cerrahi ve %11-30'unun ürolojik cerrahi sırasında ortaya çıktığı bildirilmiştir<sup>(7)</sup>.

**Jinekolojik Prosedürler:** Üreter yaralanması öncelikle uterus ve over damarlarının ligasyonu, üreterin mobilizasyonu ve bol pelvik kanamayı kontrol etme girişimleri sırasında ortaya çıkar. Üreter yaralanma için risk faktörleri arasında büyük bir uterus, pelvik organ prolapsusu ve önceki pelvik cerrahi sayılabilir. Laparoskopik ve daha yakın zamanlarda robotik cerrahi tekniklerin artan kullanımı, laparoskopik ve açık jinekolojik cerrahiler arasında üreter yaralanma insidansı açısından anlamlı farklılık yaratmıştır<sup>(8)</sup>. Üreteral hasarın insidansının abdominal histerektomi için %0,03 ile %2,0, vajinal histerektomi için %0,02 ile %0,5 ve laparoskopik histerektomi için %0,2 ile %6 olduğu belirtilmiştir<sup>(9)</sup>. Vajinal ve abdominal histerektomi arasındaki insidans



farkının nedeni enfeksiyon ve malignite kaynaklı histerektomi cerrahi tekniğinde transabdominal yöntemin tercih edilmesi olabilir <sup>(1)</sup>. Jinekolojik üreter yaralanmalarının çoğunluğuna (%84) postoperatif olarak tanı konulmaktadır <sup>(3)</sup>.

**Genel ve Vasküler Cerrahi Prosedürleri:** İatrojenik üreteral yaralanmalara yol açan diğer cerrahi prosedürler, kolon ve rektal patoloji için pelvik ameliyatları ve aortoiliak ve aortofemoral bypass gibi vasküler cerrahi içerir. Abdominal perineal rezeksiyon (APR) veya Low anterior rezeksiyon (LAR) sırasında üreteral yaralanma insidansı %0,3 ile %5,7'dir <sup>(1)</sup>. Kolorektal cerrahide kazayla yırtılma ve delinme yaralanmalarını inceleyen bir çalışmada üreter yaralanması insidansını %3,3 tespit edilmiştir <sup>(10)</sup>. Vasküler prosedürler üreterler etrafında yoğun bir inflamatuvar yanıt ve devaskülarizasyona neden olabilir ve üreterde darlık veya üreteroiliak fistül ile sonuçlanabilir.

**Ürolojik Prosedürler:** Üreteroskopi, üreter hasarının önde gelen nedeni olmaya devam etmektedir. Kolaylıkla perioperatif tanımlanması mümkün olan üreteroskopik üreter yaralanmaları mukozal yanlış pasaj veya perforasyondan avülsiyon ve intussus-sepsiyona kadar değişir. Mukozal abrazyon insidansı %0,3-4,1, üreteral perforasyon insidansı %0,2-2 ve avülsiyon insidansı %0-0,3 olarak bildirilmektedir. Günümüzde perforasyon insidansı küçük kalibreli üreteroskopların kullanımı ile en düşük haline gelmiştir <sup>(11)</sup>. Üreter kılavuz tel yerleştirme, üreter dilatasyonu, üreteroskop geçişi, taş basketleri veya forsepsi ile manüplasyon, pnömotik litotripsi, lazer litotripsi ve ani beklenmedik hasta hareketi dahil olmak üzere prosedürün çeşitli aşamalarında yaralanabilir. Üreteropelvik ve üreterovezikal bileşkede kas desteğinin az olması nedeni ile üreteroskop kaynaklı üreter yaralanmaları açısından bu bölgeler yüksek risk altındadır <sup>(1)</sup>. Ayrıca böbrek tümörü termoablasyonu sırasında üreteropelvik bileşkede yaralanma riski mevcuttur. Bu durum alt pol ve medial yerleşimli tümörler açısından daha riskli olabilir <sup>(1)</sup>.

### Tanı

Tanınmayan veya yanlış yönetilen üreteral yaralanma sistemik enfeksiyon, ürinoma, apse, üreter darlığı, üreter fistülü ve aynı taraftaki böbreğin fonksiyon kaybı gibi ciddi komplikasyonlara yol açabilir. İntraoperatif yaralanmanın erken tanınması ve onarılması, morbiditenin azalmasına, onarım kolaylığının artmasına ve daha başarılı sonuca sebebiyet verir. Ne yazık ki üreter yaralanmalarının sadece üçte biri intraoperatif teşhis edilir <sup>(12)</sup>. Açık ve endoürolojik prosedürler sırasında ortaya çıkan üreter yaralanmalarının laparoskopik prosedürlere kıyasla intraoperatif olarak teşhis edilmesi daha olasıdır (tespit oranları sırasıyla %43,5, %62,5 ve %12,5) <sup>(3)</sup>.

**Intraoperatif Tanı:** Son 30 yılda sistoskopi ve üreteroskopi gibi endoürolojik cerrahi tekniklerin geliştirilmesi üreter hasarı tanısını kolaylaştırmıştır. Günümüzde tanı genellikle retrograd piyelografi veya üreteroskopi ile sağlanır. İntraoperatif tanının ilk adımı üreteral yaralanmanın varlığından şüphelenmektir <sup>(8)</sup>. Üreter obstrüksiyonu veya kontrast ekzavazasyonu için altın standart yaklaşım sistoskopi ve bilateral retrograd piyelografi yapmaktır. Ürolojik prosedürler dışında, C-kollu portatif radyografi ve floroskopi gibi yardımcı elemanlar genellikle kullanılmaz. Bu gibi durumlarda, sistoskopi yapılmalı ve üreter orifislerinin doğrudan görüntülenmesi sağlanıp ve kılavuz tel yardımı ile üreter kateteri veya stent dikkatlice yerleştirilmelidir. Kateteri üreterden böbreğe geçirmede zorlanma, yanlış yerleştirilmiş bir sütün neden olduğu üreteral bükülme veya ligasyon anlamına gelebilir <sup>(13)</sup>. Ameliyattan sonraki ilk 24 saat içinde yapılan retrograd piyelogramın kontrast sızıntısının veya darlığın olmadığı normal üreter pasajını göstermesi daha fazla ileri araştırma yapılması ihtiyacını ortadan kaldırır. Üreteroskopide olduğu gibi üreterlerin doğrudan görüntülenmesi, retrograd piyelografi sırasında tanısız belirsizlik veya kateter yerleştirmede zorluk olduğunda üreter yaralanmasının tanısını da faydalıdır. Fakat üreteroskopi üreterde

daha fazla yaralanmaya neden olabilir. Nadiren kısmi üreter obstrüksiyonu durumunda retrograd piyelografide anormallik gözlenmeyebilir. Bu nedenle postoperatif takipte üreter yaralanması açısından şüphenin devam etmesi durumunda İVP veya boşaltım fazını gösteren geç görüntülü kontrastlı CT önerilir. Fakat bu yaklaşımda tanıda gecikmeyle birlikte erken tedavi fırsatının kaçırıldığı bilinmelidir.

**Postoperatif Tanı:** İntraoperatif tanınmayan iatrojenik üreter yaralanmasının postoperatif tanısında radyoloji kritik bir rol oynar. Hastalarda genelde operasyondan 48-72 saat sonra ateş, hematüri, dizüri, anüri, yan ağrısı, bel ağrısı, lökositozu olan veya olmayan peritonit, inkontinans ve hatta vajinal idrar kaçağı gibi semptomlar ve bulgular belirir. Yakın zamanda geçirilmiş pelvik veya abdominal cerrahi sonrasında bu semptomların veya bulguların varlığında üreter yaralanmasından şüphelenilmelidir. Üreter yaralanması olan hastaların %15-45'inde hematüri olmadığını bilmek önemlidir <sup>(8)</sup>. İdrar yolu enfeksiyonu ve renal taş gibi ayırıcı tanılar dışlandıktan sonra, hasta üreter yaralanması açısından araştırılmalıdır. Yapılacak olan araştırma tekniği doktorun hastanın klinik prezentasyonu ve içeriği hakkındaki izlenimine bağlıdır ve çoğu zaman radyografik görüntülemenin bir bileşeni içerir. Ultrason ile tespit edilen hidronefroz, asit ve üreterik jet akım yokluğu üreter hasarı açısından önemli ipuçlardır <sup>(14)</sup>. Bununla birlikte, bu görüntüleme yöntemi operatöre bağımlıdır ve üreter yaralanmalarının tanısında rutin kullanımını destekleyen çok az kanıt vardır. Klasik olarak İVP gecikmiş üreteral yaralanmaların teşhisinde doğru bir yöntemdir. İVP, toplayıcı sisteminin bütününe görüntülenmesini sağlar. Kaliks ve üreterin ayrıntılı görselleştirilmesi nedeniyle küçük lezyonların dahi erken evrede teşhis edilmesine izin verebilir. İVP, kesitsel görüntüleme teknolojilerinin kullanılmaya başlanmasına kadar üriner sistemi değerlendirmek için birincil yöntemdi. CTU, üreter yaralanmasının teşhisi için duyarlılığı ve özgüllüğü ile ilgili yayınlanmış veri ol-

mamasına rağmen son 20 yılda popülerlik kazanmıştır <sup>(15)</sup>. Nefrogram ve boşaltım evrelerini de içeren (kontrast maddenin verilmesinden 5-20 dakika sonra gerçekleştirilen) üç fazlı kontrastlı tomografi taraması üreter hasarını ve sekellerini göstermek için idealdir <sup>(8)</sup>. Üreter yaralanması belirtileri arasında kontrast madde ekstrasvasyonu, hidronefroz, üreter tıkanıklığı, idrar asitleri ve ürinoma gibi lokalize sıvı koleksiyonları bulunur. Tomografi teknolojisinin son 5-10 yıldaki ilerlemesi, üreter yaralanma değerlendirmesini güçlendirebilecek koronal ve sagittal görüntülerle birlikte üç boyutlu değerlendirmeye olanak sağlamaktadır <sup>(16)</sup>. Bununla birlikte, radyolog bu taramaları yorumlarken dikkatli olmalıdır çünkü asit, abdominal veya pelvik apse, hematoma, kistik kitleler veya pankreas psödokistleri idrar sızıntılarına ve ürinoma benzeyebilir ve yanlış tanı koyulmasına sebep olabilir <sup>(17)</sup>. Üreter yaralanmasından şüpheleniliyorsa, uygun görüntüleme planlanabilmesi ve kontrast tipi, faz sayısı ve her fazdaki tarama uzunluğuyla ilgili kararların önceden alınabilmesi için CTU talep edilmeden önce radyolog uyarılmalıdır. Uzman bir üroradiyolog bu aşamada çok yardımcı olacaktır. İVP ve/veya CTU'dan sonra tanı hala belirsizse, bilateral retrograd piyelografi yapılmalıdır. RGP, iyatrojenik üreter hasarının yerini, tipini ve derecesini belirlemek için en doğru görüntüleme yöntemidir fakat zaman alıcı olması ve genellikle ilk seçenek olmaması RGP kullanımını kısıtlamaktadır <sup>(5)</sup>.

### Kaynaklar

1. Elliott SP, McAninch JW. Ureteral injuries: external and iatrogenic. *Urologic Clinics of North America*. 2006 Feb;33(1):55-66.
2. StLezin MA, Stoller ML. Surgical ureteral injuries. *Urology*. 1991 Dec;38(6):497-506.
3. Selzman AA, Spirnak JP. Iatrogenic ureteral injuries: a 20-year experience in treating 165 injuries. *The Journal of Urology*. 1996 Mar;155:878-81.
4. Delacroix SE Jr, Winters JC. Urinary tract injuries: recognition and management. *Clinics in Colon and Rectal Surgery*. 2010 Jun;23(2):104-12.
5. Esparaz AM, Pearl JA, Herts BR, LeBlanc J, Kapoor B. Iatrogenic urinary tract injuries: etiology, diagnosis, and management. *Seminars in Interventional Radiology*. 2015 Jun;32(2):195-208.
6. Bašić D, Ignjatović I, Potić M. Iatrogenic ureteral trauma: a 16-year single tertiary center experience. *Serbian Archives of Medicine*. 2015 Mar-Apr;143(3-4):162-8.
7. Ledderose S, Beck V, Chaloupka M, Kretschmer A, Strittmatter F, Tritschler S. Management of ureteral injuries. *Der Urologe*. 2019 Feb;58(2):197-206.
8. Abboudi H, Ahmed K, Royle J, Khan MS, Dasgupta P, N'Dow J. Ureteric injury: a challenging condition to diagnose and manage. *Nature Reviews Urology*. 2013 Feb;10(2):108-15.
9. Wu HH, Yang PY, Yeh GP, Chou PH, Hsu JC, Lin KC. The detection of ureteral injuries after hysterectomy. *The Journal of Minimally Invasive Gynecology*. 2006 Sep-Oct;13(5):403-8.
10. Kin C, Snyder K, Kiran RP, Remzi FH, Vogel JD. Accidental puncture or laceration in colorectal surgery: a quality indicator or a complexity measure? *Diseases of the Colon and Rectum*. 2013 Feb;56(2):219-25.
11. Johnson DB, Pearle MS. Complications of ureteroscopy. *Urologic Clinics of North America*. 2004 Feb;31(1):157-71.
12. Dobrowolski Z, Kusonowicz J, Drewniak T, Habrat W, Lipczyński W, Jakubik P, et al. Renal and ureteric trauma: diagnosis and management in Poland. *BJU International*. 2002 May;89(7):748-51.
13. Yossepowitch O, Baniel J, Livne PM. Urological injuries during cesarean section: intraoperative diagnosis and management. *The Journal of Urology*. 2004 Jul;172(1):196-9.
14. Hung MJ, Huang CH, Chou MM, Liu FS, Ho ES. Ultrasonic diagnosis of ureteral injury after laparoscopically-assisted vaginal hysterectomy. *Ultrasound in Obstetrics and Gynecology*. 2000 Sep;16(3):279-83.
15. Parpala-Spärman T, Paananen I, Santala M, Ohtonen P, Hellström P. Increasing numbers of ureteric injuries after the introduction of laparoscopic surgery. *Scandinavian Journal of Urology and Nephrology*. 2008;42(5):422-7.
16. Titton RL, Gervais DA, Hahn PF, Harisinghani MG, Arellano RS, Mueller PR. Urine leaks and urinomas: diagnosis and imaging-guided intervention. *Radiographics*. 2003 Sep-Oct;23(5):1133-47.
17. Sorgman JA, Langevin E, Banks PA. Urinoma masquerading as pancreatic pseudocyst. *International Journal of Pancreatology*. 1992 Jun;11(3):195-8.



# İATROJENİK ÜRETER TRAVMALARINDA TEDAVİ YAKLAŞIMLARI

Dr. Eyüp Burak SANCAK

## Giriş

Abdominopelvik bölgede yapılan tüm cerrahi işlemler (jinekolojik, obstetrik, ürolojik, vasküler ya da bağırsak cerrahisi vb.) üreterde yaralanma riski barındırmaktadır. İatrojenik üreter yaralanması: sütür ligasyonu, üreter kesilmesi, kopması, vaskülarizasyonun bozulması, ısı (koter, Electrothermal Bipolar Tissue Sealing System (EBTSS), mikrodalga vb.) ya da soğuk (kriyoablasyon) hasarı gibi nedenlerle oluşabilir (1,2). Alınacak bazı küçük önlemler ve gösterilecek özen ile iatrojenik üreter travmalarından korunma ve riskin minimize edilmesi mümkün olabilmektedir. İlk olarak korunma için alınacak tedbirler ve ardından tedavi konuları anlatılacaktır.

## İatrojenik Üreter Travmasından Korunma

- Üreter yaralanması oranını değiştirmese de, yüksek riskli vakalarda operasyon öncesi üretere stent konulması, üreterin tanınmasını kolaylaştırmaktadır.

- Sadece sistoskopide jet akımı ve hematüri olmadığını görmek, üreter hasarını ekarte etmemektedir. İndigo karmin ve metilen mavisi kullanılması önerilmektedir.

- Gerekli durumlarda histerektomi öncesi ya da esnasında retroperitonun açılması ve üreterin tanımlanması, üreter hasarı için koruyucu olabilmektedir (3,4).

- İntravenöz indigo karmin ve metilen mavisi verilmesini takiben yapılan sistoskopi üreterin bütünlüğü hakkında önemli ipucu vermektedir. Ancak genelde yan etkisi olmadığı düşünülen bu ilaçlar hamile kadınlarda hasta ve fetüs ölüm riski nedeni ile (metilen mavisi özellikle serotonin geri emilim inhibitörü kullanan, glukoz 6 fosfat eksikliği olanlarda, İndigo karmin nadiren de olsa hipo-hipertansiyon, anaflaktik reaksiyon riski nedeni ile) kullanılmamalıdır (5,6).

- Tahminen kadınların %10'unda distal üreterin kanlanması büyük bölümü uterin arterin dalları tarafından sağlandığından, bazı histerektomi vakalarından sonra geç dönemde üreterde darlık, ürinom, üreterovajinal fistül gibi komplikasyonlar kaçınılmaz olarak gelişebilmektedir (4).

- Üreteroskopi esnasında cerrahi sürenin uzaması, cerrahi tecrübe azlığı, böbreğe yapılan girişimler ve pelvik radyasyon varlığı, komplikasyon riskini arttırmaktadır (2).

- Günümüzde çok nadiren kullanılan elektrohidrolik litotripsi üreter yaralanması riskini en çok artıran intrakorporeal kırma yöntemidir. Daha ince çaplı ve fleksible üreteroskopların kullanılması, eğer akses kılıf kullanılacaksa 14 Fr'den daha dar olanların kullanılması önerilmektedir (2,7).

- Peroperatif değerlendirilen hastalarda, direk renal pelvisine ince bir iğne ile 1-2 ml metilen mavisi enjeksiyonu; renal pelvis veya üreterdeki yaralanmanın tanınmasına yardımcı olmaktadır.

- Abdominopelvik bölgedeki üretere yakın cerrahilerden sonraki dönemde; ateş, lökositoz, lokal peritoneal irritasyon bulgularının varlığı gözden kaçan üreter yaralanmasını akla getirmelidir. Böyle bir durum varlığında en iyi teşhis yöntemi retrograd üreterografidir. Bu prosedür, küçük yaralanmaların stentle tedavisine de olanak sağlamaktadır (2).

## İatrojenik Üreter Travması Tedavisi

İatrojenik üreter travmalarının tedavisinde pek çok cerrah yaralanma skorundan daha çok üreter yaralanmasının lokalizasyonuna, mekanizmasına (termal, mekanik vb) ve hasarlanma derecesine (parsiyel, komplet) göre karar vermektedir.

### Kontüzyon

Stent takılması ve takip önerilmektedir.

### Ligasyon

Sütürün-klipsin alınmasından sonra üreter kanlanımı-canlılığı kontrol edilmeli, şüpheli durumda üreteroüreterostomi yapılmasından çekinilmemelidir (8).

### Cerrahi tamir

Açık ya da laparoskopik cerrahi esnasında fark edilen üreter yaralanmalarında hemen

müdahale edilmelidir. Önce kateter denemeli, başarısız olursa primer onarım (üreteroüreterostomi, üreteroneosistostomi) yapılmalıdır. Primer onarımda gerginlik olmamalı ve stent yerleştirilmelidir. Daha yaygın hasar varlığında ve-veya primer onarım mümkün olmadığında ise flap prosedürleri (psoas askısı, boari ve ileal flap), ototransplantasyon veya son seçenek olarak nefrektomi operasyonlarına geçilmelidir. Özellikle hemorajik şok, kontrol edilemeyen intraoperatif kanama, kolektomi gerektiren kolon hasarı durumlarında, onarımdan ziyade geç-basamaklı onarım ya da nefrektomi operasyonlarının tercih edilmesi gerebilir. Eğer nefrostomi takılması gerekiyorsa, peroperatif nefrostominin, özellikle stabil olmayan hastalar için, zor ve zaman gerektiren bir prosedür olduğu, üreter distal ucu bağlandıktan sonra postoperatif dönemde perkütan yolla daha rahat takılabileceği akılda tutulmalıdır (1,8). Cerrahi bitiminde fark edilen iatrojenik üreter yaralanmalarında yaklaşım konusunda tam bir konsensus yoktur. Bazı otörler kateter yaklaşımının primer yaklaşım olması gerektiğini savunurken, diğerleri ilk fırsatta primer onarım yapılmasını önermektedir. Ancak genel yaklaşım postoperatif ilk 72 saat içerisinde fark edilen iatrojenik yaralanmalara acil müdahale, 72 saatten daha geç saptanan üreter yaralanmalarında ise idrarın stent, nefrostomi veya her ikisi ile drenajının sağlanmasının ardından müdahalenin en az 6 hafta sonraya (ideali en az 3 ay sonra) ertelenmesi önerilmektedir (1). Üreteryaralanmasına bağlı apse, enfeksiyon veya fistül gibi komplikasyonların varlığında, proksimal bölgeden idrar drenajı (nefrostomi vb.) sağlanıp, üreteral iyileşmenin tamamlanmasından sonraki dönemde müdahale planlanmalıdır (8,9). Bazı otörler üretere yakın bölgelerde yapılan cerrahiler sonrası ateş, lökositoz ve yaygın peritoneal irritasyon bulgularının gözden kaçan üreter hasarlanmasının triadi olduğuna dikkat çekmektedir (1).



### **iyatrojenik üreter yaralanmalarının tamirinde İPUÇLARI:**

1. Hasarlı üreter dikkatlice mobilize edilmeli, mümkün olduğu kadar adventisyasa hasarından kaçınılmalıdır.
2. Özellikle koter ve laparoskopide EBTSS kullanımına bağlı termal hasarlanma varlığında; üreterde kanama görülene kadar ince ve hassas diseksiyona devam edilmelidir.
3. Üreter tamiri: spatüle edilerek, tansiyonsuz, idrar kaçaksız (watertight), monoflamen absorbe edilen sütür ile olmalıdır.
4. Mümkünse üreter retroperitonealize edilmeli veya omental flap ile üzeri kapatılmalıdır.
5. Hemen onarım yapılamayan vakalarda uzun ipek sütür ile üreter ucu bağlanmalı (sonraki cerrahide bulunmasını kolaylaştırmak için), üreter içerisine yerleştirilen kateter (ciltten çıkartılarak) veya nefrostomi tüpü ile drenaj sağlanmalıdır.
6. Vasküler greft cerrahisi esnasında oluşan üreter hasarı özellikli bir durumdur. Mümkünse tansiyonsuz üreteroüreterostomi yapılmalı ve omental flep ile anastomoz hattı izole edilmelidir. Özellikle bu grup hastalarda yapılacak nefrektominin, mortalite riskinde artışa neden olduğu unutulmamalıdır.
7. Anevrizma rüptürü tamiri esnasında oluşan üreter yaralanmalarında mortalite riski 4 kat artmaktadır (%3'ten, %12'ye). Bu hastalara çok dikkatli onarım yapılmalı, nefrektomi ilerleyen dönemde gereken durumlar için saklanmalıdır.
8. Üreteroskopi esnasında oluşan perforasyon stent ile tedavi edilebilirken, avülsüyon varlığında sonraki bölümde bahsi geçen üreter yaralanmasının lokalizasyonuna göre müdahale planlaması yapılmalıdır <sup>(1,8)</sup>.

Sıradaki bölümde iatrojenik üreter yaralanmasının lokalizasyonuna göre uygulanabilecek cerrahi tedavilere değinilecektir.

### **Üst Üreter Yaralanmaları (%2)**

Üst üreter yaralanmalarında en uygun yaklaşım, eğer yeterli ve tansiyonsuz üreter uzunluğu sağlanmışsa, üreteroüreterostomidir. Bu prosedür böbreğin serbestlenmesi ve psoasa tesbiti (nefropeksi) ile kolaylaştırılabilir. Özellikle sol böbrek mobilizasyonu ile yaklaşık 4cm'lik bir ek kazanç sağlanabilir. Ancak sağ böbrek kısa renal ven nedeni ile daha az mobilize edilebilmektedir. Buna rağmen primer onarım yapılamazsa ileal segment flapi ve ototransplantasyon seçenekleri değerlendirilmeli, çaresiz kalınan durumlarda son seçenek olarak nefrektomi uygulanmalıdır. Ototransplantasyon ve ileal segment kullanımı acil müdahalede önerilmemektedir, geç ve planlı cerrahide önerilmektedir <sup>(9,10)</sup>.

**İleal üreter:** En çok kullanılan bağırsak segmenti ileumdur. Apendiks ve daraltılmış ileal segment kullanımı (Monti prosedürü) önerilmemektedir. Cerrahi başarı oranı %80'ler civarındadır <sup>(9)</sup>.

**Ototransplantasyon:** Belirgin doku kaybının eşlik ettiği, diğer girişimler başarısız-yetersiz olduğu durumlarda, nefrektomi öncesi son seçenektir <sup>(1,8)</sup>.

**Nefrektomi:** Geç dönem nefrektomisi kötü renal fonksiyon, ileal üreter ve diğer müdahalelerin yetersiz kaldığı panüreter darlığı veya önceki müdahaleye rağmen dirençli üreteral fistül durumlarında yapılabilir. Akılda tutulması gereken diğer tüm prosedürlerin yetersiz olduğu durumlardaki son seçenek olarak uygulanacak cerrahi yöntem olduğudur <sup>(1,8,9)</sup>.

### **Orta Üreter Yaralanmaları (%7)**

Orta üreter yaralanmalarında da en uygun yaklaşım, eğer yeterli ve tansiyonsuz üreter uzunluğu sağlanmışsa, üreteroüreterostomidir. Daha uzun segment yaralanması varsa transüreteroüreterostomi veya boari flep yöntemleri kullanılabilir.

**Boari flep:** Mesane mobilize edilmeli, flap oluşturulmadan önce mesane doldurulup işaretlenmelidir. Kan akımının bozulmaması için flap mesane ön duvarından hazırlanmalı ve en az 4 cm eninde olmalıdır. Superior vezikal arter özellikle korunmalıdır. Flep psoas kasına asılarak tansiyonsuz

anastomoz sağlanmalıdır. Stent ve bölge drenajını sağlayacak dren yerleştirilmelidir. Sonda takılmalı, belirgin hematüri varsa sistostomi yerleştirilmelidir.

**Transüreteroüreterostomi:** Hasarlı üreter diğer üretere anastomoz edilir. Her iki üreter de mobilize edilmeli ancak alıcı üreter erişim için asla açlandırılmamalıdır. Stent yerleştirilmez, anastomoz bölgesine dren yerleştirilmelidir <sup>(1,10)</sup>.

### **Alt Üreter Yaralanmaları (%90)**

Primer üreteroüreterostomi, üreteroneosistostomi veya psoas kası askısı yöntemleri ile onarım yapılabilir.

**Üreteroüreterostomi:** Üreter hasarı üreterovezikal bileşekeden 3-4 cm proksimalde olduğunda ve yeterli uzunluk sağlanabildiğinde uygulanabilir. Üreter mobilize edilmeli, her iki üreter ucu da spatüle edilip tansiyonsuz anastomoz yapılmalıdır. Stent ve dren yerleştirilmeli, mümkünse retroperiton üreterin üzerine kapatılmalıdır.

**Üreteroneosistostomi:** Üreter hasarı üreterovezikal bileşkenin son 2 cm'lik bölümünde ise üreteroneosistostomi yapılabilir. Ekstra veya intravezikal teknikler uygulanabilir. Stent ve dren yerleştirilmelidir. Antireflü uygulanmayan üreteroneosistostomilerde ve ileal üreterlerde, komplikasyonlarda artış olmadığı gösterilmiştir.

**Psoas askısı:** Üreteroüreterostomi veya üreteroneosistostomi gerilimsiz yapılamadığında uygulanabilecek en iyi yöntemdir. Mesane mobilize edildikten sonra anterior duvar açılmalı, açıklıktan yapılan el veya alet manüplasyonları ile mesane, psoas kası tendonuna absorbe edilmeyen sütürle tespit edilmelidir. Bu bölgede yer alan genitofemoral sinir korunmalıdır. Yukarı asılan mesaneye üreter yeniden implante edilmeli, sonda, dren ve üreteral kateter yerleştirilmelidir <sup>(1,8,9,10)</sup>.

### **Operasyon Sonrası Takip ve İzlem**

Sistostomi varsa, idrar rengi açıldığında postoperatif 2. veya 3. günde alınabilir. Postoperatif 7. günde sistogram çekilir, kaçak yoksa sondası çıkartılabilir. İki veya üç hafta sonra BT Ürografi çekilir, anastomoz



kaçığı kontrol edilir. Üreterdeki kateterler kaçak olmadığı teyit edildikten sonra ortalama 6. haftada çıkartılır. Operasyon sonrası 1. ayda çekilen FX15 renogram ile tıkanıklık olup olmadığı kontrol edilebilir. 4. Ayda yapılan USG kontrolü ile geç gelişen darlık ve hidronefroz kontrolü yapılır <sup>(1,8,9)</sup>.

### Komplikasyonlar

İdrar kaçığı fazla ise ek drenaj sağlanmalıdır. Üreterde stent yoksa stent takılabilir. Apse saptanırsa perkütan veya açık yöntemle drene edilmelidir. Fistül yaklaşık %1 oranında görülür ve tipik olarak distaldeki tıkanıklığa bağlı olarak gelişir. Fistülün lokalizasyonuna, kaçak miktarına ve oluşum zamanına göre müdahale kararı verilir. Üreteroüreterostomilerin %10'unda geç dönemde darlık gelişebilir. Endoskopik yöntemlerle düzeltilemezse, açık yöntem gerekebilir. Enfeksiyon pyelonefrit ve renal fonksiyonlarda bozulma nadiren görülür <sup>(8-10)</sup>.

### Kaynaklar

- Wein AJ, Kavoussi LR, Novick AC, Partin AW, Peters CA. Campbell-Walsh urology: expert consult premium edition: enhanced online features and print, 4-volume set: Elsevier Health Sciences; 2011.
- Gild P, Kluth LA, Vetterlein MW, Engel O, Chun FKH, Fisch M. Adult iatrogenic ureteral injury and stricture-incidence and treatment strategies. Asian J Urol. 2018;5(2):101-6.
- Jasonni VM, Matonti G. [Management of iatrogenic gynecologic injuries with urologic relevance. Causes and prevention of complications: the gynecologist's opinion]. Urologia. 2013;22:24-7.
- Findley AD, Solnik MJ. Prevention and management of urologic injury during gynecologic laparoscopy. Curr Opin Obstet Gynecol. 2016;28(4):323-8.
- Naitoh J, Fox BM. Severe hypotension, bronchospasm, and urticaria from intravenous indigo carmine. Urology. 1994;44(2):271-2.
- Ginimuge PR, Jyothi SD. Methylene blue: revisited. J Anaesthesiol Clin Pharmacol. 2010;26(4):517-20.
- Santa-Cruz RW, Leveillee RJ, Krongrad A. Ex vivo comparison of four lithotripters commonly used in the ureter: what does it take to perforate? J Endourol. 1998;12(5):417-22.
- Elliott SP, McAninch JW. Ureteral injuries: external and iatrogenic. Urol Clin North Am. 2006;33(1):55-66.
- Selzman AA, Spirnak JP. Iatrogenic ureteral injuries: a 20-year experience in treating 165 injuries. J Urol. 1996;155(3):878-81.
- Engel O, Rink M, Fisch M. Management of iatrogenic ureteral injury and techniques for ureteral reconstruction. Curr Opin Urol. 2015;25(4):331-5.







## SORULAR

- Aşağıdaki yaralanmalardan hangisinde renal travma görülme riski en azdır ?
  - Araç dışı trafik kazası
  - Yüksekten düşme
  - Patlayıcı ile yaralanma
  - Kurşunlanma
  - Umbilikal bölgeden bıçaklanma
- Böbrek travmalarında aşağıdaki görüntüleme yöntemlerinden hangisi aynı zamanda terapötik amaçlı da kullanılmaktadır ?
  - İntravenöz Pyelografi
  - Ultrasonografi
  - Bilgisayarlı Tomografi
  - Manyetik Rezonans Görüntüleme
  - Anjiyografi
- Böbrekte iatrojenik hasarlanmalarla gelişen patolojilerle ilgili verilenleri doğru tanımlayan seçenek hangisidir ?
  - A-V fistül
  - Psödoanevrizma
  - Kanama
  - Hipertansiyon
  - yalnızca I doğrudur
  - yalnızca III doğrudur
  - I ve III doğrudur
  - II ve IV doğrudur
  - I, II, III ve IV doğrudur
- Aşağıdakilerden hangisi renal travması olan erişkin hasta için takip protokolüne daha uygundur ?
  - Seri takiplerde hematokritte düşüklük saptanan derece 4 ateşli silah yaralanması
  - Hemodinamik olarak stabil derece 5 künt renal travma
  - Hemodinamik olarak anstabil derece 4 renal travma
  - Beraberinde karaciğer yaralanması da olan penetran grade 4 renal travma
  - Anjiyoembolizasyon denemeleri 2 kere başarısız olan aktif renal kanama
- Yüksek dereceli (derece 4-5) renal travmalar tüm erişkin renal travmaların yaklaşık yüzde kaçını oluşturur ?
  - 5
  - 25
  - 50
  - 75
  - 95
- Çocuklarda renal travma ile ilgili hangisi yanlıştır ?
  - Tansiyon normal ise renal travmanın hafif şiddette olduğu düşünülüp istirahat önerilir.
  - Makroskopik ya da mikroskopik hematüri varsa BT önerilir.
  - Grade 5 yaralanma varsa eksplorasyon önerilmektedir
  - Hemodinamik instabilite varsa eksplorasyon önerilir.
  - Ek organ yaralanmaları düşünülüyorsa cerrahi müdahale gerekebilir.
- Aşağıdakilerden hangisi doğru değildir ?
  - Çocuklarda böbrek/vücut oranı erişkinlere göre daha fazladır.
  - Çocuklarda renal travma açısından erişkinlere göre anatomik olarak risk daha fazladır.
  - Renal travma sonucu tetkiklerde insidental kitle saptanabilir.
  - Makroskopik hematüri görülme riski %60 civarındadır.
  - Tam idrar analizinde eritrosit görülmezse Batın USG önerilmektedir.
- AAST sınıflamasına göre üreterde tam kopma ve 1 cm'lik devaskularizasyon sahasının varlığı hangi yaralanma derecesini gösterir ?
  - Grade 1
  - Grade 2
  - Grade 3
  - Grade 4
  - Grade 5
- İatrojenik üreter travmalarında hangi yaralanma şeklinde tanı intraoperatif konulması daha zordur ?
  - Laserasyon
  - Devaskularizasyon
  - Üreteroskopi sırasında mukozal yanlı pasaj
  - Avulsiyon
  - İntussussepsiyon
- İatrojenik üreter travmasından korunma için aşağıdakilerden hangisi yanlıştır ?
  - Sistoskopiye jet akım varlığı ve hematürinin olmaması; üreter yaralanmasını ekarte etmektedir
  - Cerrahi öncesi üretere stent konulması yaralanma oranını düşürmektedir.
  - Uterin arterdeki anatomik varyasyon nedeni ile üreter tamamen korunsa da histerektomi yapılan kadınların %10'unda geç dönemde üreter hasarı gelişebilir.
  - Elektro Hidrolik Litotripsi üreterde perforasyon riskini en çok artıran taş kırma yöntemidir.
  - Operasyon esnasında renal pelvis 1-2 ml metilen mavisi enjeksiyonu ile üreter ve varsa kaçağın tanımlanmasına yardımcı olur